

Michel LYCEN

# **LE FORA QUOI ?**

**REVUE DE LA LITTÉRATURE ET RÉFLEXIONS**

**SUR LE FORAMEN OVALE**

**A PROPOS DE 12 CAS D'ACCIDENTS DE DÉCOMPRESSION**

**EN PLONGÉE SOUS-MARINE DE LOISIR**

**TRAITÉS AU CENTRE D'OXYGÉNOTHÉRAPIE HYPERBARE DE**

**L'HÔPITAL E. HERRIOT (LYON)**

Mémoire pour l'obtention du  
Diplôme Inter-Universitaire  
de  
Médecine Subaquatique et Hyperbare  
Marseille 1998

## I. INTRODUCTION

Le foramen ovale, tout le monde connaît ! Certains affirment même avec force sa localisation à la base du crâne (sic) et la nécessité de réaliser une tomodensitométrie à tous les plongeurs.

Au fur et à mesure de l'accroissement de notre intérêt pour la médecine hyperbare, il nous a paru intéressant d'essayer d'effectuer une synthèse concernant cette particularité anatomique tellement importante en hyperbarie.

Depuis Paul Bert<sup>1</sup> le monde de la plongée connaît le principe de la création de bulles d'azote dans les tissus et le sang lors de la phase de décompression et les instants suivants, ainsi que les effets bénéfiques de l'inhalation de d'oxygène. Depuis Haldane, on sait réduire l'incidence des accidents de décompression en utilisant des tables dites justement de décompression. Mais il persiste des accidents malgré le respect de ces tables ; ces accidents sont souvent qualifiés « d'immérités », terme tout à fait impropre qui ne sert qu'à masquer notre ignorance de la physiopathologie et/ou de l'étiologie.

Le rôle de la perméabilité du canal de Botal dans la clinique des embolies paradoxales, fibrino-cruoriques gazeuses et même graisseuses, était connu depuis longtemps, mais il a fallu attendre la fin des années 80<sup>2</sup> et l'ETT<sup>3</sup> pour que ce concept se généralise en plongée sous-marine.

Les cardiologues et les anesthésistes réanimateurs sont confrontés depuis longtemps à ces embolies paradoxales. En cardiologie, les embolies fibrino-cruoriques cérébrales à point de départ cave inférieur par persistance de shunt D-G<sup>b</sup> sont bien connues. En neurochirurgie<sup>3-4</sup>, les embolies gazeuses lors des interventions sur la fosses cérébrale postérieure en position assise ou lors d'interventions en position *genu* pectorale pour chirurgie discale sont presque de monnaie courante ; le passage forcé du filtre pulmonaire a toujours été considéré comme la cause première des manifestations systémiques de ces embolies, mais l'existence de shunts D-G est connue depuis longtemps comme cause favorisante des manifestations neurologiques de ces embolies<sup>3</sup>, de même que dans les embolies sur cathéter central ou lors des hémodialyses<sup>5</sup>. Un article assez récent<sup>6</sup> a pu mettre en évidence le passage d'embols de graisse au travers d'un *foramen ovale* perméable (FOP).

Les plongeurs se satisfaisaient de la nature « imméritée » des accidents. A la suite de l'article de REUL et col<sup>7</sup>, le monde de la plongée sous-marine en général, et de la plongée de loisir en particulier a semblé se réveiller brutalement et découvrir avec stupeur que toute plongée était génératrice de bulles d'une part, et que la population des plongeurs pouvait également présenter des embolies paradoxales.

Le but de ce travail a été d'analyser 12 cas d'accidents neurologiques de décompression en plongée sous-marine de loisir, traités au COHB<sup>c</sup> de l'Hôpital Edouard Herriot de Lyon, d'essayer de dégager la responsabilité éventuelle du foramen ovale, et d'étudier les articles de la littérature le concernant. Ce travail nous a été inspiré par le Dr Bertrand DELAFOSSE, responsable du COHB.

---

<sup>a</sup> Echographie TransThoracique

<sup>b</sup> Droit-gauche

<sup>c</sup> Centre d'Oxygénothérapie Hyperbare

## II. EMBRYOLOGIE - PHYSIOLOGIE

Le cloisonnement auriculaire commence au cours de la 5<sup>e</sup> semaine.

Les schémas suivants sont issus du Manuel d'Embryologie de Tuchmann-Duplessis et Haegel<sup>8</sup>

Figure 1: l'oreillette unique : stade initial.

Le schéma montre un système veineux volontairement représenté à son état définitif pour un meilleur repérage. Dans la réalité, à ce stade, on ne devrait voir que les canaux de Cuvier et les veines vitellines et ombilicales.

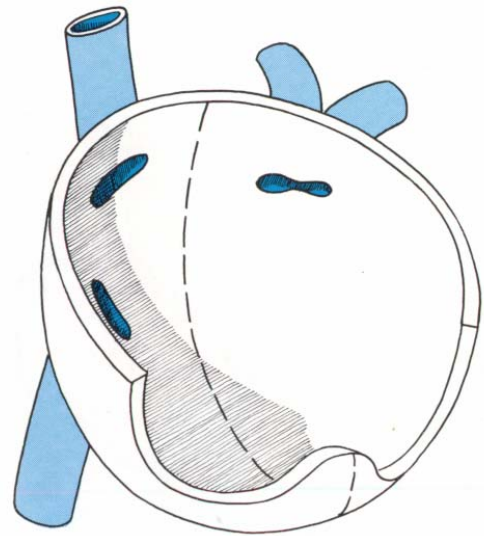


Figure 2 : le septum primum apparition sur la paroi postéro-supérieure d'une cloison falciforme mince dont les pointes convergent, en avant et en bas, vers le septum intermedium : c'est le septum primum

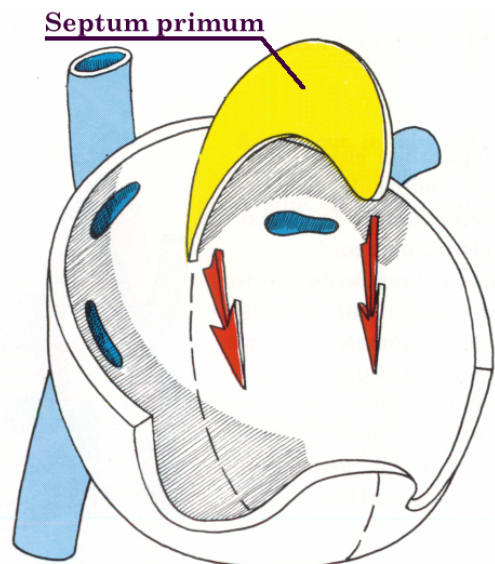


Figure 3 : l'ostium primum  
le septum primum délimite, avec le septum intermedium un orifice temporaire, l'ostium primum dont le diamètre diminue rapidement

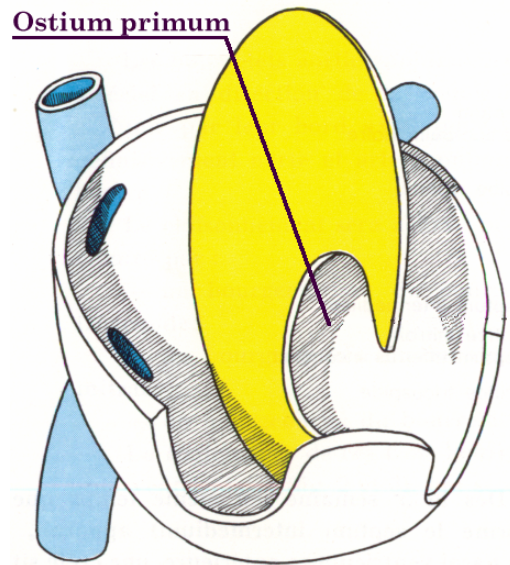


Figure 4 : l'ostium secundum (i)  
pendant la fermeture de l'ostium primum apparaissent des déchirures de la partie supérieure du septum primum. Ces orifices vont confluer pour former l'ostium secundum.

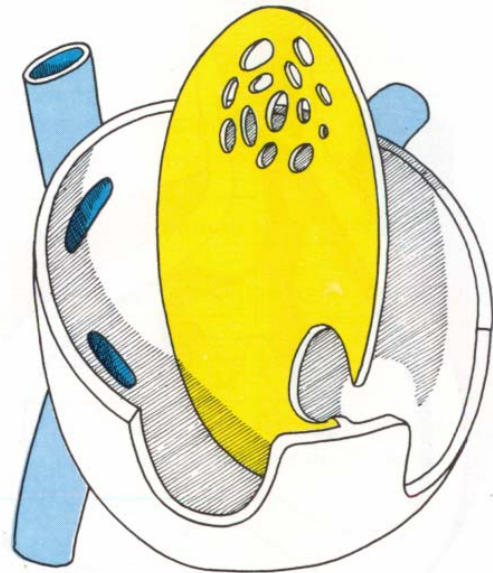


Figure 5 : l'ostium secundum (ii)  
lorsque l'ostium primum est fermé, l'ostium secundum, largement ouvert, maintient un passage libre entre les deux oreillettes.

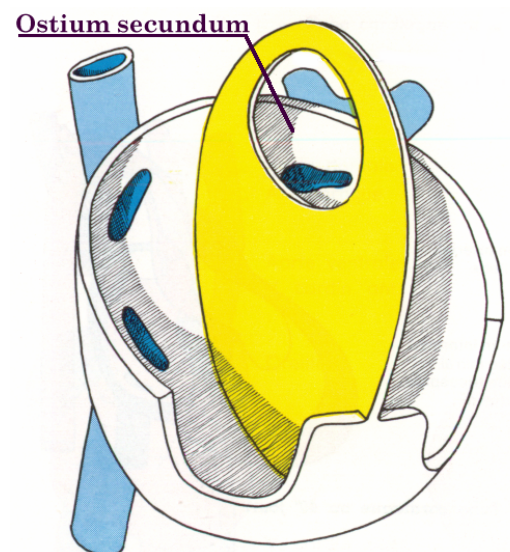


Figure 6 : septum secundum

A droite du frêle septum primum apparaît sur la paroi antéro-supérieure une épaisse cloison dont les points convergent, en bas et en arrière, vers l'orifice de la veine cave inférieure : c'est le septum secundum (courant de la 7<sup>ème</sup> semaine).

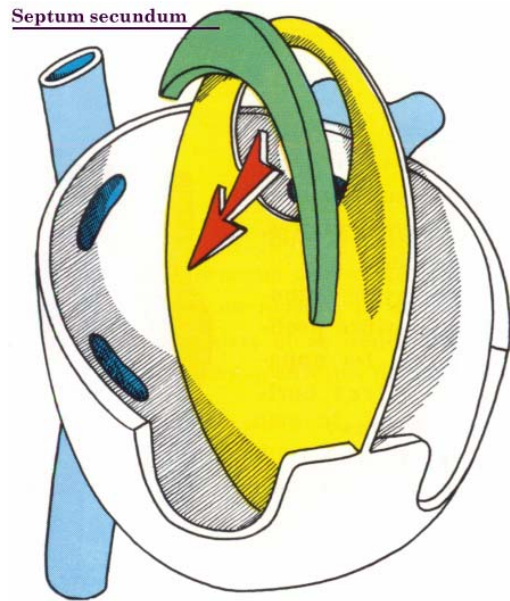
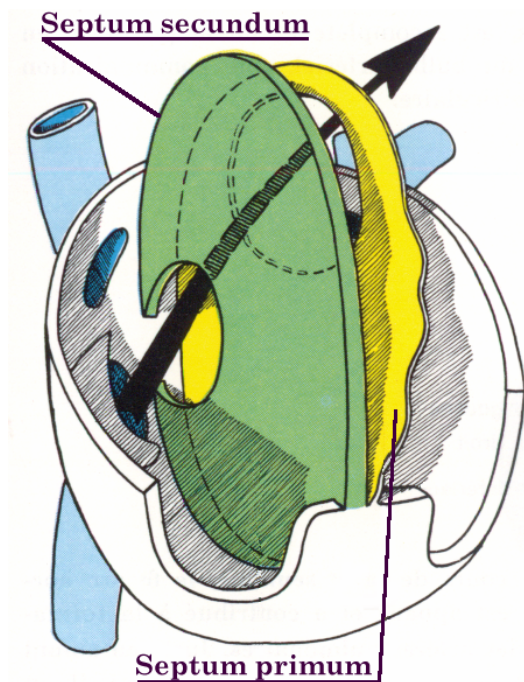


Figure 7 : foramen ovale et canal de Botal

Le septum secundum recouvre l'ostium secundum mais il reste lui-même incomplet : il laisse un orifice, le **foramen ovale**, et ménage ainsi, dans la cloison interauriculaire, un passage en chicane qui se trouve juste dans l'axe du courant sanguin venu de la veine cave inférieure (flèche noire) : c'est le **canal de Botal**.



Nous emprunterons à Larsen<sup>9</sup> une description moins schématique. Aux environs du 28<sup>ème</sup> jour, pendant que se poursuit le remaniement de l'oreillette, la voûte de celle-ci se déprime vers la ligne médiane, par suite de la présence du cône du cœur et du tronc artériel sus-jacents. Au jour 28, cette dépression s'agrandit et produit un croissant de tissu, le septum primum, qui commence à s'étendre dans l'oreillette à partir de sa paroi supéro-postérieure. Au cours de la cinquième semaine, le bord libre du septum primum se développe en direction caudale, vers le canal atrio-ventriculaire, séparant graduellement, par conséquent, les futures oreillettes droite et gauche. L'ouverture en voie de rétrécissement située entre les oreillettes, est appelée ostium primum.

Au moment où le septum primum grandit vers le bas, quatre expansions se développent dans l'endocarde, autour du pourtour du canal atrio-ventriculaire. Ces épaissements sont les bourrelets endocardiques droit, gauche, inférieur et supérieur. L'endocarde est induit à proliférer et il forme les bourrelets à la suite de signaux venus du myocarde adjacent. A la fin de la sixième semaine, les bourrelets inférieur et supérieur se rencontrent et fusionnent,

donnant le septum intermedium ; celui-ci divise le canal atrio-ventriculaire commun en canaux atrio-ventriculaires droit et gauche. Au même moment, le bord en croissance du septum primum rencontre le septum intermedium. Ceci a pour effet d'oblitérer l'ostium primum. Cependant, avant cette fermeture de l'ostium primum, la mort cellulaire programmée, dans une région voisine du bord supérieur du septum primum, provoque l'apparition de petites perforations qui confluent pour constituer un nouvel orifice, l'ostium secundum. Par conséquent, avant que ne se ferme l'ancien shunt de droite à gauche, une seconde communication est déjà en place.

Pendant que se développe le septum primum, apparaît, juste à côté de lui, à la voûte de l'oreillette droite, une seconde arête, le septum secundum. Epais et musculeux, à l'inverse du septum primum, qui est mince et membraneux, le septum secundum grandit en direction postéro-inférieure mais il s'arrête avant d'atteindre le septum intermedium, laissant persister une ouverture, le **foramen ovale**, près du plancher de l'oreillette droite. Durant tout le reste de la vie fœtale, le sang sera ainsi dévié de l'oreillette droite vers l'oreillette gauche en passant par les deux communications décalées l'une par rapport à l'autre ; le foramen ovale est près du plancher de l'oreillette droite, le foramen secundum, près de la voûte de l'oreillette gauche, l'espace entre les deux étant appelé canal de Botal.

La fermeture initiale du foramen ovale est un phénomène d'ordre purement mécanique, par suite de l'inversion des pressions dans les deux oreillettes. L'ouverture de la circulation pulmonaire et l'interruption du courant ombilical ont pour effet de réduire la pression dans l'oreillette droite alors que l'accroissement subit du retour sanguin par les veines pulmonaires fait augmenter la pression dans l'oreillette gauche. Ce changement de pression pousse le septum primum, flexible, contre le septum secundum, plus rigide, fermant fonctionnellement le foramen ovale<sup>(8,10)</sup>.

Le septum primum et le septum secundum fusionnent habituellement, environ trois mois après la naissance.

Nous retiendrons les éléments suivants :

- ✘ le foramen (ou ostium) ovale n'est qu'une des extrémités du canal de Botal, et il reste toujours béant ; parler de réouverture du foramen ovale signifie en fait réouverture du canal de Botal, et le langage courant a entériné l'équivalence foramen ovale et canal de Botal. Nous utiliserons par la suite indifféremment les deux expressions. En cas de shunt G-D, les anglo-saxons l'appellent alors *atrial septal defect* (ASD).
- ✘ l'axe du canal de Botal (Figure 7) est dans le prolongement de la veine cave inférieure, et lors de son ouverture, les bulles les plus importantes en quantité, c'est à dire provenant du territoire drainé par la veine cave inférieure, auront donc fortement tendance à suivre ce trajet, plutôt que d'effectuer un quasi demi-tour afin d'emprunter le trajet vers le ventricule droit.
- ✘ normalement, les deux septums sont fusionnés quelques mois après la naissance, mais :
  - ✚ d'une part cette fusion n'est souvent que partielle, le septum primum n'étant maintenu en place que par le gradient de pression régnant entre les deux oreillettes ; une augmentation brutale de la pression auriculaire droite peut très bien inverser ce gradient de pression et rendre le canal de Botal perméable.
  - ✚ d'autre part, comme on le voit sur cette photographie de coupe de cœur fœtal (Figure 9 ci dessous), ce septum est très mince et peut se déchirer très facilement.
- ✘ les données de la littérature sont variables en ce qui concerne la prévalence de FOP. La plupart des auteurs acceptent le nombre de 20 à 30 % noté sur une grande série d'études nécropsiques<sup>11-12</sup> ; certains auteurs ont relevé une association fréquente avec certaines pathologies cardiaques ; on retiendra essentiellement que, selon ces auteurs, 44 % de prolapsus mitraux sont associés à des FOP<sup>13</sup>, or un certain nombre de ces prolapsus mitraux sont asymptomatiques et peuvent donc se rencontrer chez des candidats plongeurs. La fréquence des FOP semble diminuer avec l'âge, mais cependant la taille du shunt, lorsqu'il persiste, tend à augmenter<sup>11</sup>. Germonpré<sup>32</sup> évoque la possibilité pour les plongeurs en scaphandre d'augmenter ou de reperméabiliser leur foramen ovale par des

manceuvres de Valsalva répétitives et intenses dans le but d'équilibrer la pression de l'oreille moyenne. Enfin, le FOP serait plus fréquent chez les hommes (39 %) que chez les femmes (20 %) <sup>14</sup>.

- ✘ le canal de Botal forme une valve fonctionnelle au travers de laquelle, dans des conditions normales d'hémodynamique, aucun shunt D-G ne survient car la pression auriculaire gauche est supérieure à celle qui règne dans l'oreillette droite. Chez certaines personnes des inversions de gradient peuvent survenir transitoirement au cours du cycle cardiaque, mais sans aucun retentissement, sauf en cas de foramen ovale très ouvert <sup>15</sup>.

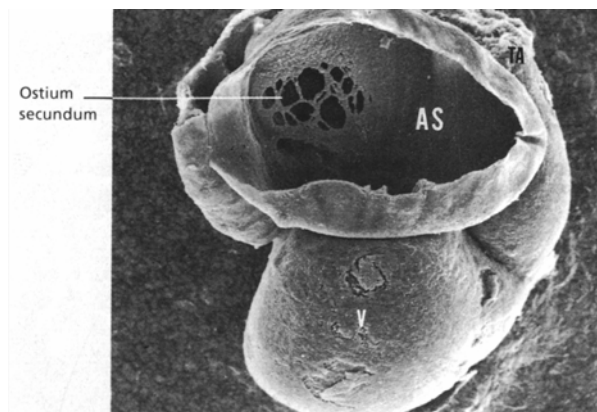


Figure 8 : vue de l'ostium secundum au 38<sup>ème</sup> jour (d'après Larsen<sup>9</sup>)

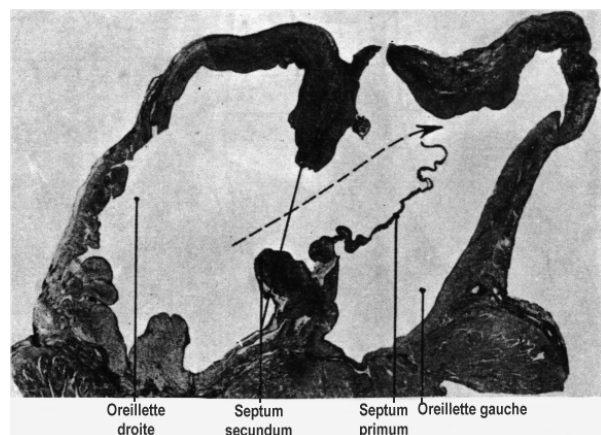


Figure 9 : coupe très oblique de la cloison interauriculaire dans l'axe du canal de Botal chez un fœtus de 5 mois (d'après Tuchmann-Duplessis H. et Haegel P.<sup>8</sup>)

### III. RÔLE DU FORAMEN OVALE DANS L'ÉVOLUTION DE L'ACCIDENT DE DÉCOMPRESSION

#### A. NAISSANCE DES BULLES

Il n'est pas de notre propos d'effectuer une synthèse des connaissances sur la genèse et l'évolution des bulles, car elles sont bien connues et hors du cadre de ce travail.

Nous rappellerons seulement que les bulles se forment en milieu sursaturé à partir de noyaux gazeux (bulles à face plane ou cavitation), puis grossissent, sont emportées par le flux sanguin jusque dans les capillaires pulmonaires où elles sont normalement résorbées. On ne sait pas avec précision si cette résorption se fait au travers des parois alvéolo-capillaires (le plus probable) ou directement en phase gazeuse<sup>16</sup>.

Dans certains cas (tendons, labyrinthe...) elles peuvent rester stationnaires et dilacérer les tissus par effet purement mécanique.

Les bulles se comportent au sein de l'organisme comme des corps étrangers contre lesquels une réaction de défense s'organise<sup>17-18</sup>, créant la maladie de décompression.

#### B. PASSAGE DES BULLES DE LA CIRCULATION PULMONAIRE À LA CIRCULATION SYSTÉMIQUE

Le régime de pression de la circulation droite étant toujours inférieur à celui régnant dans la circulation systémique<sup>19</sup> les bulles arrivant dans le cœur droit ne peuvent passer dans la circulation systémique que dans deux cas :

- \* débordement du filtre capillaire pulmonaire
- \* shunt droit-gauche **consécutif** à l'inversion de pression

##### 1. Le débordement du filtre capillaire pulmonaire

Les bulles arrivant dans les capillaires pulmonaires finissent par être piégées, leur calibre devenant supérieur à celui des capillaires. Plusieurs phénomènes interviennent alors :

- \* obstruction d'une partie du lit vasculaire pulmonaire avec effet shunt ;
- \* hypertension artérielle pulmonaire (HTAP) qui va permettre à certaines bulles de franchir le filtre et ainsi pénétrer dans la grande circulation ; en outre cette HTAP et la diminution du débit cardiaque qui en résulte va augmenter la précharge droite, et donc favoriser l'ouverture du foramen ovale et la stase veineuse responsable d'autres pathologies de la décompression comme les accidents médullaires.

##### 2. Les shunts entre la circulation pulmonaire et la circulation systémique

###### a) *Le canal artériel*

On cite de temps en temps<sup>20</sup> la persistance du Canal Artériel dans les communications « droite - gauche » ; en fait, ce résidu de la circulation fœtale ne peut être retenu comme responsable du passage des bulles directement dans la grande circulation.

En pratique, un tel passage n'est pas possible car il s'agit d'un court circuit entre l'artère aorte et l'artère pulmonaire. En dehors de très rares cas cliniques à symptomatologie bruyante et incompatible avec la plongée sous-marine, la pression dans l'artère aorte est toujours supérieure à celle régnant dans l'artère pulmonaire et il n'est pas pensable que les bulles cheminent à contre courant.



### **b) *Le foramen ovale***

Nous venons de voir le mécanisme de construction du canal de Botal, et sa nature précaire ; nous insisterons sur le rôle du gradient de pression D-G et également sur l'orientation de ce canal par rapport à la veine cave inférieure.

MOON<sup>21</sup> avait pourtant montré dès 1989 que 61 % des patients ayant présenté un accident neurologique grave étaient porteurs d'un FOP. WILMSHURST<sup>22</sup>, également en 1989, montre que si la prévalence de FOP chez les porteurs d'accident de décompression retardé ou minime est voisine de celle trouvée dans la population témoin (soit environ 25 %), celle-ci est très fortement augmentée, de l'ordre de 65 % (19/29) chez les plongeurs ayant présenté un accident neurologique précoce (moins de 30 minutes après émergence). KNAUTH<sup>23</sup>, en 1997, confirme la relation entre la présence de lésions cérébrales multiples chez les plongeurs et l'existence d'un FOP.

### **c) *Autres shunts***

Des shunts anatomiques non expliqués existent, sans retentissement fonctionnel le plus souvent, permettant une activité sportive tout à fait normale, et donc ne pouvant pas être diagnostiqués a priori. Cross<sup>47</sup> trouve deux cas de ces shunts inexplicables sur 76 plongeurs (2,6 %) et Love<sup>24</sup> en trouve 2 sur 70 parmi les accidents de décompression.

D'autres shunts existent, mais ils sont rares cependant chez les plongeurs :

#### (1) Malformations cardiaques

Qu'il s'agisse de CIA<sup>a</sup> ou de CIV<sup>b</sup>, ces malformations sont généralement rares dans la population des plongeurs. Elles sont le plus souvent connues des patients. Le régime de pression dans les CIV minimes voire méconnues permet d'exclure tout risque de passage D-G d'embols. Par contre, les CIA minimes et/ou méconnues entraîneront le même problème que le FOP.

#### (2) Malformations artérioveineuses pulmonaires

Des malformations artérioveineuses pulmonaires<sup>25</sup> apparaissent à la suite de télangectasies de la microvascularisation pulmonaire ; elles surviennent généralement chez des sujets ayant des antécédents héréditaires de télangectasies hémorragiques. Ces patients, qui présentent une discrète désaturation en décubitus, voient cette désaturation s'aggraver en orthostatisme et lors de l'exercice. Mais cette désaturation est remarquablement bien tolérée lors de l'exercice (la majorité des sujets présentant cette affection sont capables d'exécuter plus de 70 % de la capacité physique prévisible)<sup>26</sup>. Il ne sera donc pas impossible de rencontrer de tels plongeurs chez lesquels ces shunts devraient cependant être évoqués par l'interrogatoire lors de l'examen initial (importance de la cyanose).

#### (3) Syndrome hépatopulmonaire

De tels shunts D-G peuvent se rencontrer dans certaines cirrhoses au cours des syndromes hépatopulmonaires. Ils se caractérisent par une diminution notable des résistances pulmonaires avec ouverture des capillaires pouvant atteindre un diamètre très conséquent, capable de permettre le passage facile de grosses bulles. Normalement l'état clinique de ces patients est incompatible avec la plongée, mais certaines formes frustes ou débutantes ne sont pas impossibles à rencontrer chez le plongeur.

---

<sup>a</sup> Communication Inter Auriculaire

<sup>b</sup> Communication Inter Ventriculaire

### 3. L'inversion du gradient de pression D-G

Cette inversion de pression est nécessaire pour que, la pression auriculaire droite devenant supérieure à la pression auriculaire gauche, les bulles puissent gagner la grande circulation. Ces conditions sont remplies de façon aiguë en plongée dans plusieurs circonstances, favorisant l'augmentation de la précharge droite :

- \* en immersion, tête hors de l'eau le *blood shift*<sup>27</sup> ainsi réalisé augmente la précharge de façon importante ; ces conditions sont réalisées au moment de la mise à l'eau, mais aussi au moment de la sortie de l'eau en attente de remonter sur le bateau ;
- \* l'embolie pulmonaire réalisée lors de la décompression<sup>28</sup> induit une augmentation des pressions du cœur droit.

## IV. MOYENS DE DÉTECTION DU FORAMEN OVALE

### A. ECHOGRAPHIE CARDIAQUE

#### 1. Principes d'ultrasonographie<sup>29</sup>

##### a) *Principes de l'imagerie par ultrasons*

En pratique clinique, le faisceau ultrasonore traverse successivement plusieurs interfaces. Chacune de ces interfaces réfléchit une partie de l'énergie ultrasonore qu'elle reçoit. L'interface suivante ne reçoit donc plus qu'une portion de l'énergie émise et ainsi de suite.

Un transducteur échographique fonctionne comme émetteur pendant un cycle très court de l'ordre de la microseconde et comme récepteur pendant plus de 90 % du temps.

La représentation des échos détectés a évolué depuis les débuts de l'échographie.

En mode A initial, l'intensité de l'écho détecté apparaissait en abscisse et la profondeur de celui-ci en ordonnée. Cette représentation, outre son caractère abstrait, ne permettait pas de rendre compte de la cinétique des échos observés. Pour cette raison ont été développés l'échographie en mode B (comme brightness) et son dérivé le mode TM (time-motion). Dans ces deux modes, l'amplitude des échos est transcrite en intensité suivant une échelle de gris. Cette modification permet une étude de la cinétique des échos en fonction du temps qui apparaît en abscisse en mode TM.

En échographie bidimensionnelle, le faisceau ultrasonore effectue un balayage en secteur qui permet la construction d'une image faite de lignes juxtaposées dont l'écartement augmente progressivement au fur et à mesure que le faisceau ultrasonore s'éloigne de l'axe du capteur. Le signal est alors transformé en image vidéo après avoir subi plusieurs traitements électroniques permettant en particulier le comblement des espaces entre chaque ligne de façon à obtenir une image « lissée » se rapprochant d'une coupe anatomique. Deux technologies sont actuellement utilisées : d'une part, le balayage sectoriel par capteur mécanique oscillant et d'autre part, le balayage électronique (phased-array) obtenu par des capteurs contenant de nombreux microcristaux juxtaposés (jusqu'à 128 actuellement), dont la séquence d'activation est gérée par un microprocesseur.

##### b) *Principes du Doppler*

En 1842, Christian Doppler a décrit le phénomène attaché depuis à son nom en observant la couleur des étoiles. La fréquence de l'onde perçue par un observateur est modifiée en fonction de la vitesse relative de l'émetteur par rapport à l'observateur.

Deux grandes familles de Doppler sont utilisées en pratique cardiologique. Le Doppler continu est le plus ancien ; il ne permet pas de discrimination spatiale directe mais permet l'enregistrement des flux de haute vélocité. Le Doppler pulsé permet une meilleure résolution en profondeur et la répétition du cycle d'émission permet d'obtenir une information sur les vitesses dans le volume de mesure en fonction du temps. Le Doppler couleur n'est qu'une application particulière du Doppler pulsé.

Grâce à ces mesures, l'imagerie permettant la mesure des surfaces, et le Doppler celle des cinétiques, il est possible de calculer des débits et des pressions avec une bonne approximation, aussi bonne voire plus qu'avec une sonde de Swan Ganz sans en avoir bien sûr l'agressivité, mais cela nécessite un appareillage plus onéreux et une grande dextérité de la part de l'opérateur ; enfin les mesures au long cours sont difficilement réalisables.

## 2. Echocardiographie bidimensionnelles

Un certain nombre de coupes bidimensionnelles sont standardisées de façon à permettre une reproductibilité de l'examen échographique d'un patient à l'autre et d'un examinateur à l'autre, ou encore chez un même patient lors d'examens itératifs. La coupe la plus importante dans le sujet qui nous intéresse est la « coupe apicale des quatre cavités » qui permet de visualiser les septum ventriculaire et surtout auriculaire. Egalement très importante est la « coupe sous-costale quatre cavités » qui permet de bien visualiser les oreillettes et le septum interauriculaire.

## 3. Echographie transœsophagienne<sup>30</sup>

Du fait de l'épaisseur des parois et de la proximité de l'œsophage de ces structures, on a cherché à placer les sondes dans l'œsophage ou la grosse tubérosité gastrique pour affiner les images.

### a) *Matériel*

La première investigation cardiaque au moyen des ultrasons à partir de l'œsophage remonte à 1971, cette étude ne comportant qu'une étude du flux cardiaque par Doppler continu sans recours à l'imagerie bidimensionnelle. En 1977, fut développé le premier système d'échographie bidimensionnelle en temps réel par voie œsophagienne permettant d'obtenir une imagerie des différentes structures cardiaques.

L'étape suivante fut la mise au point de sondes électroniques « phased-array » fixes à l'extrémité d'un fibroscope souple comparable au matériel utilisé en endoscopie digestive.

Les améliorations technologiques ultérieures ont porté sur le développement de sondes de plus petit diamètre avec des transducteurs de haute résolution comportant en général 64 éléments dont la fréquence est de 5 MHz, permettant en outre le couplage de l'imagerie au Doppler en mode pulsé et couleur, ainsi que sur certains appareils en mode continu. Le transducteur est fixé à l'extrémité d'un fibroscope souple, privé de ses fibres optiques, pour des raisons de coûts et d'encombrement. La plupart des transducteurs ont un secteur de 90° permettant des coupes transversales. L'extrémité de l'endoscope est flexible et orientable grâce à un système de molettes, permettant une angulation. Le diamètre de l'extrémité de la sonde adulte varie entre 10 et 13 mm, la longueur ne dépassant pas 1m. Il existe actuellement des sondes biplan, ce matériel permettant l'obtention de coupes transversales classiques et longitudinales.

### b) *Technique de l'examen*

Le patient doit être à jeun depuis au moins 4 heures, et averti du déroulement de l'examen.

Les prothèses dentaires sont systématiquement retirées avant la procédure dont le premier temps comporte une anesthésie locale soigneuse du pharynx avec de la lidocaïne en spray ou en gel, le patient devant alors s'abstenir de toute absorption de liquide ou de nourriture pour une durée minimale d'une heure. Chez les sujets conscients et hospitalisés, une sédation par des benzodiazépines d'action rapide peut être utile, en particulier chez les patients anxieux devant subir des ETO<sup>a</sup> itératives, mais le risque de dépression respiratoire et d'hypotension plus ou moins marquée suivant les produits, justifie une surveillance étroite au décours de la procédure.

L'aide d'une infirmière est indispensable à la réalisation de l'examen, tant pour le confort du patient que pour le maintien en place d'un cale-dents qui protège la sonde d'éventuelles morsures. En cas d'antécédents de pathologie œsophagienne (varices œsophagiennes, œsophagite, notion de dysphagie), l'ETO doit être précédée d'une consultation de gastro-entérologie et, éventuellement, d'une fibroscopie.

---

<sup>a</sup> Echographie Transœsophagienne

La technique d'introduction varie selon les examinateurs et selon l'état de conscience du patient. Chez le patient conscient on procède le plus souvent à l'intubation œsophagienne en décubitus latéral gauche, tête fléchie, l'examineur étant à gauche du patient. Une fois le cale-dents mis en place, l'extrémité lubrifiée de la sonde est introduite dans la bouche et dirigée au doigt à la base de la langue. Une pression douce de l'extrémité distale de la sonde vers le bas amène celle-ci au contact de l'orifice œsophagien. A ce moment, il est demandé au patient d'avaler, ce qui permet le franchissement de la bouche œsophagienne. La sonde est alors poussée dans l'œsophage en évitant toute résistance. Chez les malades intubés et ventilés, l'intubation se fait en décubitus dorsal, tête fléchie après ablation des éventuelles sondes endo-œsophagiennes. La manœuvre peut être guidée au doigt et facilitée par la déflation temporaire de la sonde d'intubation trachéale. Dans de rares cas, le recours à une laryngoscopie est nécessaire.

L'extrémité de la sonde est amenée au contact des structures cardiovasculaires (œsophage inférieur ou grosse tubérosité gastrique) et ceci permet d'affiner la qualité de l'examen.

La nécessité d'une antibioprophylaxie de l'endocardite bactérienne reste actuellement débattue.

Un matériel complet de réanimation doit être rapidement accessible ; les principales constantes vitales (pression artérielle, rythme cardiaque, coloration, fréquence respiratoire) sont surveillées pendant toute la durée de l'examen et au décours de celui-ci en cas de sédation intraveineuse.

La tolérance, entre des mains expertes est excellente, le taux d'échec serait inférieur à 2 % dans ce cas ; le manque de coopération serait le principal obstacle au bon déroulement de l'examen. Les complications importantes seraient rares et essentiellement en rapport avec des anomalies œsophagiennes (hémorragies par rupture de varices, et surtout la redoutable perforation de diverticules passés inaperçus), c'est pourquoi un examen gastro-entérologique préalable est conseillé en cas de doute. L'absence de fibre optique ne permet pas le contrôle de la progression par la vue, seule la résistance peut orienter l'examineur !

Cependant, il semble que les malades n'en gardent pas toujours un souvenir excellent. Beaucoup d'équipes préfèrent utiliser l'ETT<sup>a</sup> associé à la manœuvre de Valsalva chez le malade éveillé, réservant l'ETO aux malades anesthésiés<sup>31</sup>.

#### **4. Amélioration de la sensibilité**

La prévalence du FOP varie d'un auteur à l'autre ; certains en ont découvert 20 à 30 % à partir de nécropsies<sup>11,12</sup> alors que d'autres<sup>4</sup> n'en ont trouvé que 10 %, mais la méthodologie n'est en général pas précisée. Il est certain que l'ETO, associée à l'utilisation de produits de contraste couplée avec les manœuvres de mise en pression augmente très nettement la sensibilité de la technique, notamment par rapport à l'ETT. Enfin, même dans des mains expertes, les résultats peuvent varier d'un jour à l'autre et d'un examinateur à l'autre<sup>48</sup>.

Pour repérer le sens de passage du flux sanguin, on utilise un produit de contraste. Si des produits spécifiques sont commercialisés, la plupart des auteurs utilisent un mélange extemporané par agitation de 1 à 0,5 ml d'air et de 9 à 9,5 ml de liquide, celui-ci pouvant être soit du soluté salé à 0,9 %<sup>32,33,47</sup> soit une gélatine<sup>31</sup>, soit encore du D-galactose<sup>34</sup>. Certains auteurs utilisent une solution commerciale (Echovist®) contenant des microbulles d'air d'un diamètre inférieur à 8 µm<sup>23</sup>. Le pouvoir échogène de ces microbulles étant très important,

---

<sup>a</sup> Echographie TransThoracique

elles sont facilement repérées, et le faible volume, associée à un diamètre de l'ordre de quelques microns n'a semble-t-il jamais crée de tableau clinique d'embolie gazeuse.

Le foramen ovale étant normalement fermé par le jeu des gradients de pression, la sensibilité de la méthode est grandement améliorée par la toux ou la manœuvre de Valsalva<sup>35</sup>. En Anesthésie-Réanimation, chez le malade ventilé, le FOP apparaît ou s'aggrave lorsqu'on diminue brutalement la pression des voies aériennes<sup>36,31</sup> ou pendant la phase expiratoire des malades sous PEP<sup>a,40</sup>, ou bien encore en diminuant brutalement la valeur de la PEP<sup>37</sup>. En effet, l'arrêt brutal de la forte pression intrathoracique induite par ces manœuvres (que ce soit la manœuvre de Valsalva, la PEP ou surtout le maintien d'un plateau d'insufflation, ou enfin la toux) provoque une augmentation nette du retour veineux, donc de la précharge, et enfin de la pression auriculaire droite ; celle ci, dans ces conditions, peut dépasser la valeur de la pression auriculaire gauche et favoriser l'ouverture du foramen ovale.

### 5. Appréciation de la gravité

Comme nous l'avons vu précédemment, l'étude ultrasonore reste difficilement quantifiable. Cependant certains auteurs ont essayé de standardiser leurs résultats en mesurant la perméabilité du foramen ovale de façon semi-quantitative (généralement en codant de 1 à 3) en comptant le nombre de bulles<sup>38</sup> ou en appréciant la vitesse du flux au moyen du Doppler couleur<sup>39</sup>. SCHNEIDER et coll<sup>39</sup>. affirment que le ETO par contraste est tout à fait corrélé avec l'ETO couleur.

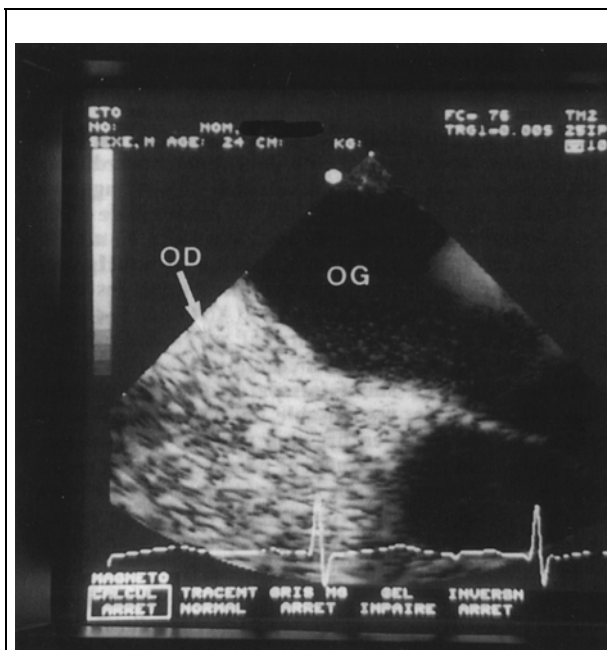

Figure 10 : Echographie transoesophagienne en vue biauriculaire (1) d'après VÉDRINNE<sup>40</sup>  
L'oreillette droite est complètement opacifiée par des échos de contraste, alors que l'oreillette gauche est vide d'écho

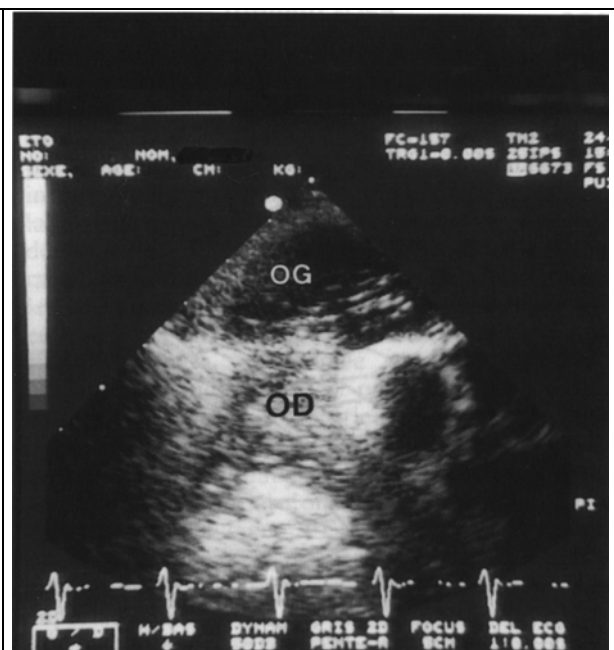


Figure 11 : Echographie transoesophagienne en vue biauriculaire (2) d'après VÉDRINNE<sup>40</sup>  
L'oreillette droite est complètement opacifiée par des échos de contraste. On voit très nettement des microcavitations faire issue dans l'oreillette gauche au niveau de la fosse ovale, témoignant d'un FOP.

<sup>a</sup> Pression Expiratoire Positive

## B. DOPPLER TRANSCRÂNIEN ULTRASONORE

Le DTC<sup>a</sup> est l'application à l'étude des vaisseaux intracrâniens des techniques de Doppler et d'écho-Doppler.

Le principe consiste à rechercher puis enregistrer la terminaison des carotides internes, les artères ophtalmiques et les autres branches de terminaison de la carotides interne. On enregistre également les artères vertébrales dans leur portion longeant le 4<sup>ème</sup> ventricule, le tronc basilaire, les cérébrales postérieures et les communicantes postérieures.

Les voies d'abord sont, chez l'adulte, au nombre de 3 : la voie transorbitaire, la voie transtemporale et la voie transnucale sous occipitale.

Initialement, la technique utilisée était celle du Doppler pulsé avec des sondes de basse fréquence (2 MHz) nécessitant la recherche pas à pas d'une artère, son identification en fonction de son tracé, de son sens de circulation et des réponses aux différentes manœuvres de compression et enfin son enregistrement.

Actuellement grâce au perfectionnement des techniques d'écho-Doppler et surtout d'écho-Doppler couleur, il est possible, avec la même sonde, de repérer l'artère que l'on veut examiner grâce au codage couleur et de réaliser sélectivement son enregistrement.

Ses principales indications sont :

- \* le diagnostic et la surveillance du vasospasme des hémorragies méningées,
- \* l'évaluation des réserves hémodynamiques cérébrales sous manœuvres pharmacologiques en cas d'ischémie cérébrale, .
- \* la surveillance des artères intracrâniennes lors de la neurochirurgie vasculaire ou de la neuroradiologie interventionnelle.
- \* le complément maintenant incontournable de l'exploration par échographie Doppler des vaisseaux cervicaux, d'abord pour apprécier le retentissement intracérébral des sténoses extra crâniennes et d'autre part pour rechercher des sténoses intracrâniennes lorsque, dans un tableau d'accident vasculaire ischémique, les vaisseaux cervicaux ne sont pas atteints de lésion significative,
- \* la recherche et la quantification des emboles de la circulation intracérébrale soit à l'état basal, soit au cours de la neurochirurgie, de la neuroradiologie interventionnelle, en anesthésiologie et réanimation, et en ce qui nous concerne les emboles artificiels (moyens de contraste identiques à ceux employés dans l'ETO ou l'ETT) en cas de shunt D-G. Dans ce cas, il ne permet pas de diagnostiquer réellement le shunt, mais il met en évidence les conséquences hémodynamiques de ce shunt.

Plusieurs auteurs ont montré que le DTC avec injection de moyen de contraste et manœuvre de Valsalva était aussi performant, dans la détection du FOP que l'ETO et plus performant que l'ETT<sup>23-33</sup>. L'injection juste avant la manœuvre de Valsalva semble être la meilleure méthode<sup>41</sup>.

KNAUTH et coll.<sup>23</sup> ont utilisé une classification semi-quantitative du retentissement hémodynamique du shunt<sup>b</sup> :

- \* retentissement faible si moins de 20 signaux de microbulles après manœuvre de Valsalva son détectés ;
- \* retentissement fort en cas de détection de plus de 20 signaux.

---

<sup>a</sup> Doppler TransCrânien

<sup>b</sup> Germonpré propose une définition similaire

Mais d'autres auteurs<sup>42</sup>, tout en confirmant les bonnes spécificité et sensibilité du DTC, ne retrouvent pas de corrélation entre le nombre de microbulles et la symptomatologie clinique<sup>a</sup>.

### **C. SCINTIGRAPHIE**

En cas d'impossibilité de mise en place de sonde d'ETO, certains centres, dont le CHU de Saint-Etienne utilisent la scintigraphie selon une technique décrite initialement par GATES<sup>43</sup> ; cette technique permet également d'étudier le shunt suivant plusieurs positions du malade et met parfaitement en évidence les autres shunts que le foramen ovale.

---

<sup>a</sup> il s'agit de patients ayant présenté des accidents vasculaires cérébraux.



## V. PLONGEURS TRAITÉS AU CENTRE D'OXYGÉNOTHÉRAPIE HYPERBARE DE L'HÔPITAL EDOUARD HERRIOT

### A. PATIENTS ET MÉTHODES

Il s'agit de 26 plongeurs admis au Centre d'Oxygénothérapie Hyperbare de l'Hôpital Edouard Herriot (Lyon) au décours d'un accident de plongée survenu entre le 1<sup>er</sup> janvier 1997 et 31 juin 1998. 14 d'entre eux n'ont pas subi d'ETO : il s'agit de 5 cas de bend, 3 cas de surpression pulmonaire bénigne manifeste, 1 cas d'erreur technique avec interruption de palier sans signe clinique, 4 cas de départs sur décharge après régression de signes à la fin de la deuxième séance.

Les ETO ont été pratiquées avec un appareil de la marque A.T.L.<sup>a</sup> de type U.M. 7 associé à une sonde de 5 MHz biplan avec Doppler pulsé couleur.

L'introduction a été faite en décubitus latéral, tête fléchie, après anesthésie locale de la filière oro-pharyngée par de la lidocaïne en gel. Le moyen de contraste utilisé est fabriqué au moyen de 0,5 ml d'air homogénéisé dans 9,5 ml de Plasmion<sup>®</sup>. L'épreuve était sensibilisée par manœuvre de Valsalva et/ou par la toux.

On ne déplore aucun incident, qu'il soit technique ou dû au moyen de contraste.

Aucune étude statistique n'est réalisée en raison du faible nombre de cas.

#### **N° 1** : Monsieur RIV. P. 37 ans

Pas d'antécédent particulier ; plonge depuis un an ; préparation niveau II

Plongée en lac d'altitude (1200 m) le 5 juin 1997 ; les circonstances de l'accident varient suivant les déclarations (plongée technique avec RSE<sup>b</sup> de 10 mètres ou remontée panique pour incident de matériel ?) mais confirment la surpression pulmonaire.

Arrivée en surface, douleur thoracique avec oppression. Le tableau neurologique s'aggrave progressivement avec survenue d'agitation majeure, cécité corticale, sans déficit moteur ; l'agitation est telle qu'une sédation profonde avec assistance ventilatoire est nécessaire, assistance qui sera nécessaire jusqu'à la fin des séances d'oxygénothérapie. On ne note pas d'hémoptysie.

Le bilan précisera un pneumomédiastin et un pneumothorax bilatéral, une absence de lésion visible à la tomодensitométrie cérébrale et un foramen ovale non perméable.

Le traitement par oxygénothérapie hyperbare sera débuté 4 heures après l'émergence (transit par le CHU de Grenoble, éloignement) et nécessitera 2 séances D50 HélioX, 2 Workman-Goodmann et 3 standard à 2,8 ATA.

A la fin de ces séances, le malade peut être extubé ; l'amélioration sera nette pour aboutir à la guérison sans séquelles, y compris ophtalmologiques. Le malade n'a plus plongé depuis.

#### **N° 2** : Monsieur HUA. O. 38 ans

Dépressif connu ; plongeur expérimenté (?) plongeant régulièrement en lac à des profondeurs supérieures à 100 mètres à l'air, dans la recherche de sensations et de plaisir (entend des voix qui l'appellent !).

Plongée en lac d'altitude modérée (lac du Bourget) le 21 juin 1997. Ordinateur Aladin<sup>®</sup> Pro ayant permis l'enregistrement des paramètres de la plongée. Descente en 8 minutes à 105 mètres. Le patient ressent les effets de la narcose dès 70 mètres et, évidemment poursuit

<sup>a</sup> Advanced Technology Laboratories

<sup>b</sup> remontée sans embout

sa progression. Il remonte à 98 mètres où il reste 7 minutes ; la remontée est assez lente (« autorisée » par l'Aladin®) ; il sort de sa narcose à 35 mètres et se rend compte alors brutalement qu'il va être en panne d'air (il reste 10 bar dans la bouteille, alors que le premier palier prévu est à 27 mètres !) et émerge sans effectuer les paliers.

A l'arrivée en surface, il est pris presque immédiatement en charge par le SMUR et présente un tableau de maladie de décompression dramatique (état de choc cardiogénique, œdème pulmonaire majeur, hypoxie inférieure à 90 % de saturation sous  $FiO_2 = 1$ , crampes musculaires violentes). Sur le plan neurologique, on ne note pas de troubles centraux en dehors d'une certaine obnubilation pouvant être expliquée par l'état de choc gravissime, mais une paraplégie flasque en D8. Un traitement symptomatique est instauré, et le malade est admis au COHD de Lyon 3 heures après l'émergence (transit par le CH de Chambéry).

Au cours du transport sous oxygène, on note une nette amélioration de l'état clinique et il ne persistera qu'une paraparésie, un syndrome pyramidal et une rétention sphinctérienne. Le traitement OHB comportera 2 séances D50 HélioX, 2 séances de Woodman-Goodmann et 8 séances de 2 heures à 2 ATA (soit 37 heures d'OHB).

Le malade récupérera pratiquement l'intégralité de ses fonctions motrices et sphinctériennes, a recommencé malgré les interdictions dès le 3<sup>ème</sup> mois à plus de 57 mètres en air.

Les examens paracliniques ont montré un foramen ovale non perméable et une absence de lésions à l'IRM médullaire et cérébrale.

### N° 3 : Monsieur JAL. J.-M. 39 ans

Pas d'antécédent notable en dehors d'une discrète surcharge pondérale ; niveau de plongeur inconnu mais classé « expérimenté » (probablement niveau III ou plus).

Plongée en lac d'altitude modérée (lac d'Annecy) le 19 juillet 1997 ; le séjour au fond (68 mètres) est probablement de l'ordre de 10 minutes. Au cours de la remontée (on ne dispose pas des profils de plongée), survenue de paresthésies des deux jambes. Paraplégie lors de l'émergence.

Survenue d'une perte de connaissance avec signes d'enroulement de 10 minutes, régressive après prise en charge par les pompiers et oxygénothérapie. Evacuation vers le CH d'Annecy où le malade présente un état de conscience normal (Glasgow 15), amélioration de la paraplégie, avec cependant persistance de paresthésies et d'une paraparésie. Une heure après l'admission, après survenue d'une crise comitiale tonico-clonique cédant au traitement symptomatique, décision de mutation au COHB de Lyon.

Prise en charge 5 heures après l'émergence avec un tableau neurologique associant à une conscience normale (Glasgow 15) une abolition de la sensibilité thermique, épicritique et profonde en dessous des deux genoux, un syndrome cérébelleux (essentiellement à type de dysmétrie). Au cours de la première séance d'OHB, le malade présente un état de mal comitial nécessitant une ventilation mécanique contrôlée et une imprégnation lourde en benzodiazépines.

Outre le traitement habituel de réanimation, le malade aura deux séances D50 à l'HélioX, 2 séances de Workman-Goodmann et 5 séances de 2 heures à 2 ATA.

Au cours de ce traitement surviendra un SDRA<sup>a</sup> qui imposera l'arrêt de l'OHB (mais le malade aura été traité par OHB pendant 36 heures au total) et une polyradiculonévrite de réanimation. Une amélioration de l'état de conscience s'ébauche à partir du 31 juillet, et celle du SDRA à partir du 1<sup>er</sup> août. Le sevrage de la ventilation mécanique sera effectué à la fin du deuxième mois (21 septembre) et le malade sera muté en Centre de Rééducation le 1<sup>er</sup> octobre 1997. L'évolution se fera vers l'autonomie complète, hormis la persistance d'une paraplégie en D6 avec une vessie neurologique centrale complète.

Les examens paracliniques sont particulièrement intéressants :

- \* l'ETO ne montre pas de FOP, mais un shunt intrapulmonaire de grade II
- \* la tomodensitométrie du 22 juillet (J3) montre un aspect hypodense de la substance blanche périventriculaire avec images centimétriques plus hypodenses dans le centre ovale droit et la partie basse du centre ovale

---

<sup>a</sup> syndrome de détresse respiratoire de l'adulte

gauche ; par ailleurs, il existe une lacune de quelques millimètres dans la région sylvienne profonde droite de type ischémique.

- \* l'IRM de fin juillet montre de multiples lésions d'allure ischémique avec atteintes hémisphériques cérébelleuses gauches et du pédoncule cérébral gauche ; il y a une atteinte diffuse de la substance blanche des centres ovales, du corps calleux du territoire sylvien droit profond et une atteinte cortico-sous-corticale pariétale postérieure bilatérale.
- \* l'IRM du 11 septembre 1997 montre une quasi disparition de toutes les lésions cérébrales (en accord avec la clinique) et une atteinte de type ischémique de toute la moelle dorsale jusqu'à D11 avec un niveau supérieur difficile à déterminer (également en accord avec la clinique).

**N° 4** : Monsieur FER. P. 36 ans

Pompier professionnel plongeur depuis 1990, sportif sans antécédent.

Contexte de gastro-entérite familiale

Plongée en lac technique (entraînement) et professionnelle le 29 décembre 1997 ; plongée en vêtement sec sans problème, pas de notion de froid. Respect des tables MT92. Pas d'effort la veille ni au fond.

Dix minutes après le retour en surface, malaise général avec lipothymies, frissons, pâleur, vertiges et douleurs interscapulaires. Après prise de 500 mg de salicylates et 500 ml d'eau, régression des symptômes. Mais, comme ce malaise survient au décours d'une plongée et qu'il s'agit en outre d'une plongée professionnelle, le malade est admis au COHB, bien que le malaise soit régressif et survienne dans un contexte digestif. Il subit une séance de principe de 2 heures à 2.5 ATA, 4 heures après la sortie de l'eau. Le malade est de retour à domicile à 22 h 30, et passe une bonne nuit.

Le lendemain à 6 heures, le malade présente une gêne au lever avec paresthésies des membres inférieurs, paraparésie, troubles de l'équilibre. Admis à 12 heures à nouveau au COHB après transit au CH d'Albertville, on objective un tableau médullaire D8 incomplet à prédominance sensitive profonde et thermique. Après une première séance D50 Hélio le malade présente alors une rétention urinaire bien que la marche soit améliorée (mais pas les troubles subjectifs).

Les signes cliniques s'améliorent doucement après chaque séance d'OHB, on le poursuit jusqu'au 7 janvier 1998. Le malade aura donc subi 1 séance D50, deux Workman-Goodmann, et 9 séances de 2 heures à 2 ATA.

Les examens cliniques objectivaient un FOP lors de la manœuvre de Valsalva.

Le malade reprenait le travail en février 1997, sans séquelles cliniques.

**N° 5** : Monsieur MIC. Y. 36 ans

Antécédents de maladies tropicales (paludisme)

Plongeur expérimenté, se qualifie d'instructeur. Gère sa décompression avec ordinateur Aladin©AirX et les tables qu'il majore « par sécurité »

Les 13-14 septembre 1997, week-end plongée en mer, exploration. Gestion quasi obsessionnelle de la décompression (pour des plongées que nous avons estimées mériter 6 minutes de palier à 3 mètres selon les tables MN90<sup>44</sup>, il restera 60 minutes au palier). Le malade se plaindra de céphalées, prendra de l'aspirine... et continuera de plonger. Il éprouvera même des paresthésies le dimanche soir, mais n'ira pas se faire soigner.

Le jeudi il effectue des baptêmes en piscine et décrit des sensations de « fourmis dans les jambes ». Il viendra consulter le vendredi 20 septembre où on lui fait subir une séance de principe de 2 heures à 2 ATA, n'ayant rien à opposer.

Le malade revient le 28 octobre 1997 à la suite d'un week-end plongée (25-26 octobre). Au cours de ce week-end, il effectue des plongées que nous qualifierons d'ordinaire ; gestion de la décompression à l'ordinateur.

Il se plaint cependant de violentes céphalées et d'une douleur à l'épaule, qu'il traite à deux reprises avec des inhalations d'oxygène et de l'aspirine. Ce qui ne l'empêche pas de plonger à nouveau le lendemain. Le dimanche soir il présente des douleurs articulaires et des vertiges qui le conduisent à reprendre de l'aspirine et inhaler de l'oxygène. Malgré cela, le

malade rentre chez lui sans aller consulter. Le surlendemain, devant la réapparition des douleurs qui avaient cessé, il se présente au COHB où il subit une nouvelle séance de principe de deux heures à 2.5 ATA. L'effet est immédiat sur les douleurs, mais il juge bon d'hyperventiler et déclenche une crise typique de tétanie. Il subira une séance de consolidation le lendemain.

L'ETO ne montre pas de shunt D-G

Les 24 et 25 janvier 1998, ce plongeur effectue un nouveau week-end de plongée, où il effectuera des explorations et des baptêmes. De nouveau, il gère sa décompression à l'Aladin®AirX et aux tables. Il se plaindra de plusieurs épisodes de céphalées et d'hyperventilation qui céderont sous inhalation d'oxygène.

Le malade se présente le soir même au COHB, où on ne pose pas d'indication d'OHB.

**N° 6** : Mademoiselle HEL. S. 19 ans

Etudiante sans antécédents particuliers hormis des otites avec mise en place d'aérateurs dans l'enfance.

Elle participe à un stage de plongée à Antibes du 29 décembre 1997 au 2 janvier 1998.

Le 2 janvier, plongées dans l'espace médian assistée d'un moniteur, la décompression étant gérée au moyen de l'ordinateur du moniteur. Une heure et demi après la sortie de l'eau, survenue de paresthésies au niveau des mains et des pieds, ainsi qu'une douleur à l'épaule gauche. La malade retourne cependant à son domicile (Dijon). Les douleurs persistant pendant la nuit, la malade s'adresse au CHU de Dijon qui l'envoie au COHB.

Au COHB, elle présente des démangeaisons importantes du cuir chevelu, des paresthésies nettes des deux pieds et des deux mains, des douleurs violentes de l'épaule gauche, aggravées par la mobilisation, une monoparésie discrète du membre supérieur gauche, des réflexes polycinétiques aux membres inférieurs, mais les cutanés plantaires sont en flexion.

Une table D30 au Nitrox est décidée, et les symptômes disparaissent, mais quelques heures après la parésie des membres inférieurs réapparaît.

On décide alors une table de Workman-Goodmann, au cours de laquelle les parésies s'aggravent, remontent jusque en D10 avec survenue de décharges électriques.

Une table D50 suivie d'une table de Workman-Goodmann ne modifient pas la symptomatologie.

L'ETO élimine un shunt D-G. L'IRM est normale, médullaire et cérébrale.

A ce moment, la malade se plaint d'otalgies et d'acouphène qui font découvrir une otite séreuse gauche qui nécessite une paracentèse et mise en place d'un aérateur. Malgré celui-ci, la malade ne supporte plus l'OHB qui est arrêtée le lendemain, après 28 heures de recompression.

La malade conserve quelques paresthésies des membres inférieurs et quelques erreurs en pique - touche en plages non systématisées.

**N° 7** : Monsieur JAN. G. 53ans

Antécédents de tassements de L4-L5 avec épisodes de sciatalgies ; tabagisme (1 paquet/j).

Plongée d'exploration en lac d'altitude moyenne (lac du Bourget) le 3 janvier 1998. Plongée à 60 mètres sans problème et sans sensation de froid, pendant 20 minutes ; remontée sans problème avec décompression gérée à l'ordinateur.

Vingt minutes après la sortie de l'eau le patient ressent une sensation de faiblesses du membre inférieur droit accompagnée de fourmillements, cédant spontanément pour réapparaître ensuite.

Le malade ne consultera le CH de Chambéry que le lendemain et sera immédiatement adressé au COHB.

A l'arrivée au COHB, on note une monoparésie et une hypoesthésie du membre inférieur droit et quelques dysesthésies au niveau du membre inférieur gauche.

Le malade subira deux séances D50 HélioX, une Workman-Goodmann et 9 séances de consolidation de 2 heures à 2.5 ATA. A la fin du traitement, il ne subsistait que quelques rares décharges électriques.

L'ETO montrera un shunt D-G intrapulmonaire minime.

**N° 8** : Monsieur GRA. P. 32 ans

Pas d'antécédents ; plongeur niveau II en cours de préparation niveau IV

Plongée technique le matin du 11 janvier 1998, précédée de nage avec palmes (800 m), 40 mètres sans problème hormis la nécessité de palmage énergique pour le retour au bateau.

L'après-midi, remontée du noyé, effectuée « à l'arraché » avec inspiration profonde ; le malade ressent d'ailleurs une douleurs thoracique lors de la remontée. Le plongeur est alors à la limite de l'essoufflement et il a besoin d'une récupération en surface avant de redescendre à 20 mètres pour effectuer ensuite une remontée lente avec paliers.

Il n'y a pas de signe clinique à la sortie en dehors d'une petite douleur à l'avant bras gauche. Retour à Saint-Etienne en car. Bonne nuit.

Le lendemain 12, le malade ressent des démangeaisons au niveau des deux mains, avec perte transitoire de la sensibilité à la pommette droite. Le malade passe une nuit anxieuse.

Le 13, le malade va voir son médecin qui l'adresse au COHB. Il subit une D50 HélioX qui fait disparaître tous les signes, suivie d'une table de Workman-Goodmann et de deux séances de consolidation.

Récupération complète.

Le 21 janvier, il subit une ETO qui confirme la présence d'un foramen ovale faiblement perméable lors de la manœuvre de Valsalva.

**N° 9** : Monsieur JOY. P. 48 ans

Pas d'antécédents particuliers. Plonge depuis 1970, expérimenté, profondeur maximale à l'air : 100 m. Le patient annonce cependant deux épisodes (en 1989 et 1993) pendant lesquels, au cours de plongées difficiles et « limites », il a ressenti des sensations de fatigue généralisée avec paresthésies diffuses régressant au fil du temps.

Fin janvier 1998, il participe à une croisière plongée de 12 jours aux Maldives (deux à trois plongées par jour, d'une durée de 30 à 55 minutes d'immersion pour une profondeur de 30 à 40 mètres, avec un intervalle de 4 à 12 heures entre les plongées, sans phase de désaturation complète). Le plongeur gère sa décompression à l'aide d'un ordinateur Aladin®Pro.

L'ante pénultième jour du séjour, après une série de deux plongées (la dernière plongée est de 43 mètres pour une durée de 51 minutes, l'ordinateur indiquant des paliers à effectuer à 6 mètres et 3 mètres), le patient ressent un tableau évocateur : fatigue intense, paresthésies du membre inférieur gauche, fatigabilité et impatience des deux membres inférieurs, et enfin douleurs dorsales et sensations de fourmis dans les deux mains. Le malade, médecin, inquiet, prend de l'aspirine et décide (enfin ?) de ne pas plonger le lendemain. Mais il replongera le dernier jour du séjour (18 mètres, 55 minutes d'immersion) !

Retour en France en avion de ligne (altitude cabine non modifiée) à la 24<sup>ème</sup> heure.

Il décide, devant la persistance de l'impotence et la survenue de douleurs testiculaires, mais sans trouble sphinctérien ni de l'érection, de se présenter au COHB. Malgré le retard (les premiers troubles remontent maintenant à 5 jours !) une table D50 HélioX est appliquée. Le traitement est malgré tout efficace puisque la symptomatologie est considérablement améliorée. On lui applique donc une table Workman-Goodmann et 6 séances de consolidation. Les troubles régressent totalement.

L'ETO ne met aucun shunt D-G en évidence.

L'IRM médullaire semble montrer une lésion récente ± une séquelle d'accident antérieur (mais la possibilité d'un artefact n'est pas exclue).

**N° 10** : Monsieur PER. G. 52 ans

Antécédent de thyroïdectomie. Plongeur expérimenté (plus de 600 plongées).

Fin avril 1998, il participe à une croisière plongée aux Maldives. Le deuxième jour, à la fin de la 4<sup>ème</sup> plongée du séjour (31 mètres, 52 minutes), pendant le palier de 5 mètres, le patient ressent des sensations de fourmillements et de bouche sèche. Remonté sur le bateau, on retient une monoparésie et une paresthésie importantes du membre inférieur gauche, ainsi qu'une aphasie d'expression ; cette dernière sera très rapidement régressive sous inhalation d'oxygène. Transféré au COHB le plus proche (Bandos) sous oxygène, les signes s'amendent pour réapparaître une heure plus tard. Le malade subira sa première séance d'OHB 6 heures après l'émersion.

Rapatriement sanitaire le 24 avril après trois séances d'OHB, il est alors admis au COHB de Lyon où on note la persistance d'une parésie et d'une paresthésie très importantes du membre inférieur gauche, avec marche impossible, ainsi qu'une rétention urinaire. Une séance D50 HélioX est entreprise malgré le retard (72 heures), suivie d'une deuxième, avec amélioration neurologique indiscutable. Il aura alors deux séances de Workman-Goodmann, puis une séance quotidienne de 2 heures à 2ATA jusqu'au 7 mai.

L'évolution sera excellente à un mois sur le plan moteur, mais il persistera quelques anomalies sensitives essentiellement dans le territoire sacré. L'évolution vésicale est plus modeste, et la survenue d'une prostatite a nécessité la mise en place d'un Cystocath®.

Les explorations paracliniques montreront :

- \* la présence d'un important shunt intrapulmonaire D-G
- \* une absence de réponse corticale à la stimulation du nerf tibial postérieur gauche
- \* une plage en hypersignal T2 pariéto-occipitale gauche à l'IRM, ainsi qu'une discopathie dégénérative à l'étage C6-7 sans image de compression
- \* l'IRM médullaire n'a pas été réalisée.

**N° 11** : Monsieur ROD. X. 38 ans

Pas d'antécédents notables ; plongeur probablement expérimenté, mais sans plus de précisions.

Plongée en lac d'altitude moyenne (lac du Bourget). Au bout de 9 minutes à 58 mètres, nécessité de remontée brutale et rapide en raison d'un incident survenu à son coéquipier. Il redescend à 20 mètres deux minutes et effectue ensuite un palier de 5 minutes à 3 mètres.

Remonté sur le bord, le malade est pris quelques minutes après, brutalement d'une dysarthrie, suivie d'une aphasie d'expression et d'un coma. Ce coma, d'environ 30 minutes, sera spontanément régressif (crise comitiale ?) et le malade sera noté Glasgow 15 à l'arrivée des témoins.

Le malade est transféré au COHB où on lui a pratiqué une table D50 HélioX puis deux séances de consolidation de 2 heures à 2.5 ATA. Le malade rente chez lui sans problème et sans séquelles.

L'ETO ne montre pas de shunt D-G, mais une insuffisance aortique avec remaniement de la commissure (le malade avait connaissance d'un petit souffle aortique). L'épreuve, mal tolérée, n'a pas permis cependant une manœuvre de Valsalva idéale.

**N° 12** : Monsieur FUR. F. 28 ans

Pas d'antécédents particulier. En cours de passage de niveau II, plonge depuis deux ans.

Plongée technique en carrière dans de l'eau à 11°C sans visibilité, à une profondeur de 13 mètres pendant 20 minutes. Le patient joue le rôle de noyé. Plusieurs « yo-yo » involontaires sont réalisés, suivi d'une remontée explosive de 6 à 1 mètre. De retour à la berge le patient présente un malaise avec paresthésies, ataxie empêchant la station debout, et une dyspnée de type polypnée avec oppression thoracique, sans douleur thoracique cependant.

Après transit au CH de Bourgoin Jailleu, le malade est admis au COHB avec un état clinique normal. La radiographie pulmonaire est normale sans épanchement aérique.

Une séance D50 HélioX est quand même pratiquée devant la forte probabilité de surpression pulmonaire, suivie d'une séance de 2 heures à 2 ATA.

L'ETO ne montre pas de shunt D-G ; devant l'oppression thoracique persistante, un examen ORL est demandé, et il ne montre pas de laryngocèle.

Le patient rentre chez lui sans séquelle de cette probable simple distension pulmonaire.

## **B. ANALYSE DES RÉSULTATS**

### **1. Etude des cas**

Le cas n° 2 est intéressant, car cette plongée extrême avec une telle remontée explosive et une maladie de décompression aussi sévère n'a entraîné aucun trouble neurologique cérébral ; le fait que l'ETO ait montré un foramen ovale continent peut, *a contrario*, apporter des arguments aux défenseurs du rôle de la perméabilité du foramen ovale dans les troubles neurologiques de la maladie de décompression.

Le cas n° 3 est également intéressant. On ne connaît pas, malheureusement, le profil de plongée, hormis la profondeur<sup>a</sup> ; il aurait été intéressant de connaître le profil de la remontée. Mais il y a eu un dégagement de bulles manifestement important, avec engorgement vasculaire pulmonaire massif entraînant à la fois une pathologie médullaire grave par stase veineuse d'amont, et un passage franc par un shunt droit-gauche qui n'est pas un FOP. Le tableau paraclinique illustrera les observations de REUL<sup>7</sup> et KNAUTH<sup>23</sup>.

Le cas n° 5 est probablement n'a pas un grand intérêt clinique, sinon d'illustrer un caractère très obsessionnel, à la limite de l'hystérie ; ces aventures auront au moins permis d'affirmer l'absence de shunt D-G.

Dans le cas du n° 8, le diagnostic étiopathogénique est difficile. Il peut fort bien s'agir d'une distension pulmonaire avec petite déchirure lors de la remontée du noyé où le malade décrit parfaitement une distension pulmonaire ; il peut également s'agir du passage de bulles au travers du foramen ovale, le type de plongée effectuée (technique précédée d'efforts physiques) se prêtant bien à un dégagement important.

Le cas du n° 9 illustre parfaitement les conséquences d'une saturation prolongée, et intense ; l'ordinateur Aladin<sup>®</sup> n'est pas capable de gérer, de même qu'aucune table d'ailleurs, de telles plongées. L'attitude de ce plongeur, pourtant médecin, illustre parfaitement l'inconscience que peuvent montrer des gens passionnés par un sport. On pourrait presque dire, là encore, que l'absence de shunt est un argument négatif pour les défenseurs du rôle joué par le shunt dans les pathologies cérébrales de l'accidenté de décompression.

Le cas n° 10 montre également les conséquences d'une saturation importante mais plus bruyante ; il semble y avoir deux symptomatologies, un tableau médullaire et un tableau cérébral (aphasie d'expression régressive, trou dans le champ visuel, associés à une image tomodensitométrique) ; à ces pathologies sera associée une image de discopathie cervicale dégénérative. La présence d'un important shunt intrapulmonaire D-G conforte les opinions de REUL et KNAUTH que nous analyserons plus loin. Enfin une notion nette de déshydratation (équateur, coup de soleil...) est notée et joue certainement un grand rôle physiopathologique.

Le cas n° 11 ne montre pas de shunt, mais une surpression pulmonaire n'est pas impossible en raison du caractère de la plongée (secours à un équipier à partir de 58 mètres) ; en outre les efforts à la plongée ont pu créer un Valsalva plus efficace que celui réalisé lors de l'ETO. On ne peut pas écarter le rôle de l'insuffisance aortique dans une éventuelle cavi-

---

<sup>a</sup> il serait peut être intéressant que les COHB puissent être équipés d'interfaces permettant le recueil des données stockées dans les ordinateurs de plongée

tation et une éventuelle migration de bulle générée dans les cavités gauches. Enfin, la procédure de décompression n'a pas été réalisée selon les règles habituelles, et les paliers ont très nettement été écourtés (d'après les calculs, il aurait dû commencer les paliers à 9 mètres ! au lieu de 5 minutes à 3 mètres).

## 2. Essai de synthèse

L'étude a porté sur 12 plongeurs, 11 hommes et une femme âgée de 19 ans ; les hommes sont âgés de 28 à 53 ans avec une moyenne de 39,7 ans.

Nous avons réparti la nature des plongées en extrême, quasi suicidaire (2), technique (7), professionnelle (1), exploration (4). Il y a eu 7 cas de plongée en lac pour 5 cas de plongée en mer (dont deux cas de plongées aux Maldives). Cette importance des plongées techniques et en lac tient probablement à la situation géographique du COHB de Lyon. Nous sommes frappés par la très forte proportion de plongées techniques dans les causes d'accidents, beaucoup plus que les données nationales récapitulées par GRANDJEAN<sup>59</sup>. Il est certain que ces plongées sont plus dangereuses avec notamment un gros risque d'erreurs de procédures (montée trop rapide génératrice de bulles et gros risque de surpression pulmonaire).

Nous avons essayé de regrouper les étiopathogénies des accidents de décompression en fonction de la nature du shunt :

Nature	Pas de shunt D-G	FOP perméable	Shunt intra-pulm.
Surpression pulmonaire	1 grave + 1 bénigne		
Médullaire pure	3		1
Cérébrale + médullaire		2	2
Cérébrale pure	1		
Divers	1 inexploitable (n° 5)		

Ce tableau n'a aucune valeur statistique en raison du trop petit nombre de cas.

Il est tout à fait logique en ce qui concerne les surpressions pulmonaires et les accidents médullaires purs et graves, si l'on admet les théories physiopathologiques couramment admises et que nous développons par ailleurs. De même la présence de shunts patents dans les accidents à symptomatologie mixte cérébrale et pulmonaires est logique ; un tel pourcentage (100 %) doit probablement être le fruit du hasard et du petit nombre de cas.

Le cas n° 7 est assez paradoxal ; il s'agit d'un accident médullaire pur réalisé au cours d'une plongée profonde mais banale et il est difficile de relier le shunt à la pathologie déclarée. Il faut noter également que le shunt est minime.

Enfin la seule pathologie cérébrale pure que nous ayons dans notre série est le cas n° 11 ; il n'y a pas de shunt décelé, mais une valvulopathie aortique et l'hypothèse d'une surpression pulmonaire ne peut pas être écartée.

Nous sommes frappés également par le nombre de shunts D-G avec foramen ovale non perméable (shunts intrapulmonaires). Il y en a trois dans notre série (25 %), ce qui est beaucoup par rapport à la littérature. Là encore faut-il probablement mettre ce pourcentage sur le compte du petit nombre de cas.

Nous avons également été frappés par la durée de l'intervalle séparant la survenue des premiers symptômes de la prise en charge par le COHB. Nous éliminerons le cas n° 5 qui n'est pas habituel. On peut distinguer alors trois populations d'accidentés :

- ✘ les plongeurs outre mer (Maldives) ; un des deux patients a pu être admis au COHB local en moins de 6 heures. Compte tenu des conditions géographiques locales, on presque dire qu'il s'agit d'un record de rapidité. Le deuxième plongeur, médecin, a juste mis cinq



jours pour se faire soigner, a même replongé en présence de troubles neurologiques nets, et est revenu en France en avion a moyen d'une ligne régulière !

- ✘ les plongeurs pris en charge en moins de 24 heures : le temps de latence moyen est de 210 minutes (3 h 30). Il s'agit de 6 malades qui ont tous, sauf un, été pris en charge par un SMUR de région de lac où les accidents de plongée sont fréquents. La prise en charge la plus rapide (120 minutes) est celle du cas n° 11 qui a été muté directement au COHB. Il est frappant de remarquer que quatre autres malades, présentant pourtant des tableaux très évocateurs, ont transité dans des services d'urgences d'hôpitaux périphériques non équipés pour traiter ces malades, et ce, pendant parfois plusieurs heures avant d'être évacués vers le COHB. Le seul cas troublant est le cas n° 4, où la symptomatologie très atypique, a été égarée par le contexte familial de gastro-entérite ; le caractère professionnel de la plongée a quand même imposé, après réflexion, un transfert au COHB où la recompression de principe aura certainement évité une aggravation du tableau.
- ✘ les plongeurs pris en charge en plus de 24 heures : ils présentaient tous des symptomatologie assez frustes, mais cependant évocatrices et négligées. Pourtant, il s'agit dans deux cas de plongées en structure « club » avec encadrement par des moniteurs, puisque ce sont des plongées techniques réalisées dans le but du passage de brevets. On ne connaît pas les conditions de plongée du cas n° 7, mais il s'agissait manifestement d'un plongeur expérimenté. La sensibilisation des plongeurs et des encadrants aux problèmes médicaux de la plongée semble devoir être améliorée. Les délais de latence sont de 24, 26 et même 48 heures.
- ✘ on remarquera que l'OHB, même appliquée tardivement, a cependant contribué à l'amélioration nette de l'état clinique de tous ces patients.

## VI. DISCUSSION

### A. QUELLE EST L'IMPORTANCE RÉELLE DE LA PERMÉABILITÉ DU FORAMEN OVALE DANS LES ACCIDENTS DE DÉCOMPRESSION ?

On constate une grande divergence dans les prises de position concernant l'importance d'un FOP dans le risque d'accident de décompression neurologique.

Entre les affirmations de CROSS<sup>47,48</sup> (ce n'est pas la présence d'un FOP qui est importante dans l'accident de décompression) et les affirmations de certaines presses<sup>45</sup> qui voudraient faire croire qu'on ne peut pas effectuer un baptême de plongée sans avoir au préalable subi une ETO, ou bien de s'abstenir de tousser en plongée<sup>45</sup>, nous préférons les conclusions de Boussuges<sup>46</sup> et de Germonpré<sup>32</sup>, beaucoup plus nuancées et constructives.

CROSS et col.<sup>47</sup>, en 1992, étudiant 76 plongeurs sans antécédent de pathologie de décompression trouvent 24 porteurs de FOP et 2 shunts intrapulmonaires (incidence de 31 % de FOP et 33 % de shunt D-G, ce qui correspond aux données moyennes de la littérature). Parmi ces 26 plongeurs, 10 sont des professionnels totalisant une moyenne de 650 plongées, et 16 des amateurs ayant 236 plongées à leur actif, donc des plongeurs très actifs. Un d'entre eux comptabilise plus de 1000 plongées de tous types (saturation et Nitrox y compris) et a un énorme FOP. Et pourtant tous ces plongeurs ne présentent aucun signe clinique d'accident de décompression.

Dans une lettre à l'éditeur<sup>48</sup>, ces mêmes auteurs, en 1994, font remarquer deux points intéressants :

- \* il y a 50 000 plongeurs en Grande Bretagne et donc 15 000 patients porteurs de FOP ; seulement 100 d'entre eux font un accident de décompression.
- \* la possibilité assez fréquente de faux négatifs.

De même qu'il est bien établi que le port du chapeau favorise la survenue de cancers cutanés, est il vrai que la présence d'un FOP favorise la survenue d'un accident de décompression neurologique ?

Il est vrai que les opinions de CROSS sont extrêmement pertinentes et troublantes. Mais il n'a pas effectué de tomodensitométrie cérébrale ni d'IRM pour essayer d'objectiver, comme l'a fait REUL<sup>7</sup> des lésions anatomiques cliniquement silencieuses. On ne peut donc pas affirmer que ces plongeurs (et surtout le plongeur professionnel porteur d'un FOP large) n'ont pas de telles lésions cérébrales et/ou discales cervicales. A l'inverse, REUL n'a pas, semble-t-il, essayé d'analyser la corrélation entre le nombre de lésions retrouvées et l'existence ou non de shunts.

Enfin, plusieurs auteurs ont montré que la fréquence des FOP passe d'environ 30 % dans la population de plongeurs sans antécédent d'accident de décompression à plus de 60 % en cas d'accident neurologique<sup>22</sup>. Le fait de considérer une population de plongeurs plutôt que de sportifs autres comme l'a fait REUL, est pour nous important ; en effet plusieurs études déjà citées ont montré l'importance de la manœuvre de Valsalva dans l'efficacité du diagnostic, qu'il s'agisse d'ETO ou de DTC. Or beaucoup de non plongeurs n'arrivent pas spontanément à effectuer correctement cette manœuvre, faussant par là les comparaisons. C'est également l'avis de Germonpré<sup>32</sup>.

Notre attention a été attirée par l'article remarquable de KNAUTH et coll.<sup>23</sup>. Analysant 87 plongeurs totalisant chacun plus de 160 plongées sans accident de décompression clinique et n'ayant pas la notion de présenter de FOP, ils vont distinguer au moyen de DTC deux populations de plongeurs, présentant ou non un FOP ; le groupe FOP représente 28,7 % de l'ensemble des plongeurs. Auparavant (afin de ne pas interférer avec les bulles injectées

lors de la réalisation du DTC) chaque plongeur aura subi une IRM cérébrale. Ce travail permet de mettre en évidence un certain nombre de faits particulièrement parlants :

- \* les lésions cérébrales multiples n'ont été rencontrées que chez les plongeurs présentant un FOP très large, à fort retentissement hémodynamique,
- \* ces lésions multiples de la substance blanche ne sont pas courantes chez les patients non plongeurs porteurs de FOP explorés pour d'autres raisons que la plongée ;
- \* les lésions cérébrales multiples ressemblent de façon assez troublante aux lésions décrites par REUL<sup>7</sup>, bien qu'elles soient moins nombreuses et surviennent dans une plus faible proportion de plongeurs.

Les auteurs affirment donc que ***l'association de lésions cérébrales multiples à un FOP large fait penser que ces lésions cérébrales seraient bien dues à une embolie artérielle survenant pendant ou juste après la phase de décompression.***

Un autre article récent<sup>49</sup> rapporte quatre cas de FOP découverts après survenue de syndrome labyrinthique. Ces foramen ovale ont été diagnostiqués sous ETO, et n'ont pas eu de DTC. Seuls deux d'entre eux ont eu une IRM qui n'a pas montré d'anomalies de la substance blanche. Les auteurs concluent à la nécessité de dépister un FOP lors de la survenue d'un syndrome labyrinthique en plongée. Cette affirmation a retenu notre attention et nous fait poser les questions suivantes :

- \* les conditions de température ne sont pas notées, l'hypothermie étant un facteur favorisant de ce type d'accident<sup>50</sup> ;
- \* trois de ces quatre plongeurs ont effectué des incursions dans des conditions réputées non « bullaires » d'après les tables MN90<sup>44</sup> ou MT92<sup>51</sup> (plongées dans la courbe de sécurité, de profil « carré ») ; un seul a effectué une plongée moins classique ; il a été inventorié par IRM, et ne présente aucune lésion de la substance blanche ; mais il s'agit d'un plongeur amateur de 35 ans dont on ne connaît pas les antécédents de plongée ;
- \* les « ORL » défendent certes depuis longtemps la théorie des bulles circulantes dans l'étiopathogénie des accidents de décompression<sup>52</sup>, mais l'étiologie des bulles stationnaires défendue par PLANTE-LONCHAMPS<sup>53</sup> s'impose de plus en plus et a été confirmée depuis par de nombreuses études expérimentales, chez le singe notamment<sup>a</sup>. Si ces observations sont justes, il sera intéressant d'effectuer des investigations plus précises et nombreuses sur les accidents labyrinthiques pour essayer de préciser l'étiopathogénie des syndromes labyrinthiques des accidents de décompression.

## **B. QUELLE TECHNIQUE DE DIAGNOSTIC FAUT-IL UTILISER ?**

Quels examens réaliser ? La tendance actuelle est de proposer :

- \* le DTC au niveau de l'artère cérébrale moyenne avec produit de contraste dans les examens de dépistage ; sa bonne sensibilité et surtout son caractère faiblement invasif représente son principal intérêt<sup>54</sup>. Par contre, il ne précise pas l'étiologie du shunt ainsi diagnostiqué.
- \* l'ETO avec produit de contraste couplée au Doppler couleur dans la mise en évidence d'un FOP et dans le but d'en quantifier le débit.
- \* l'ETI, même avec produit de contraste n'est pas assez fiable<sup>48</sup>

<sup>a</sup> Lésions anatomiques de destruction du labyrinthe

### C. QUE FAIRE LORS DE L'EXAMEN INITIAL DES PLONGEURS ?

En pratique de plongée de loisir, doit-on faire pratiquer des examens complémentaires de dépistage au delà du baptême afin d'éviter de faire prendre des risques inutiles pour une activité de loisir ? Ou'en est-il en ce qui concerne les épreuves d'accèsion aux brevets fédéraux comme le Niveau IV de plongeur ou le MF2<sup>a</sup> ? L'étude de B. Grandjean<sup>59</sup> montre que :

- l'existence avouée d'un facteur de risque (fatigue générale, manque de sommeil...) représente 24,3 % des accidents dans leur ensemble ; elle représente 52,8 % des cas d'accidents consécutifs à une plongée techniquement parfaite et sans faute de procédure (accident improprement qualifié d'immérité) ;
- que 15 % des accidents de décompression sont consécutifs à des plongées d'instruction ou d'entraînement<sup>b</sup> ; dans ce groupe d'accidents 65,6 % résultent d'une plongée mettant en œuvre un exercice au moins de sauvetage ; dans les 34,6 % restants, il s'agit de plongées multiniveaux de type « yo-yo ».

En pratique de plongée professionnelle, ne devrait-on pas instaurer lors de l'examen initial d'aptitude, avec le retentissement financier que cela impose, des investigations complémentaires en vue de dépistage de shunts D-G ? Et lesquelles ? En effet l'arrêté du 28 mars 1991<sup>51</sup> « définissant les recommandations aux médecins du travail... » précisent que « ...C'est pourquoi si les examens prescrits doivent évidemment tenir compte des différents facteurs accidentogènes de la situation hyperbare... » et « Toute anomalie clinique, anatomique ou fonctionnelle de l'appareil cardio-vasculaire, en particulier des communications droite-gauche, impose un bilan spécialisé pour évaluer l'aptitude ». Un DTC ne serait-il pas souhaitable ?... Nous aurions tendance à le penser.

### D. QUE FAIRE LORS DE LA DÉCOUVERTE D'UN FOP À LA SUITE D'UN ACCIDENT DE DÉCOMPRESSION ?

En cas de survenue d'accident de décompression avec FOP peut-on reprendre la pratique de la plongée ?

Actuellement il semble y avoir un refus catégorique de la part des instances médicales, au moins nationales, bien que la F.F.E.S.S.M.<sup>c</sup> n'ait pas donné d'instruction formelle aux médecins fédéraux<sup>49</sup>. Mais cette décision énergique ne peut-elle pas être modulée en fonction des circonstances de survenue de l'accident de décompression, des séquelles éventuelles et surtout de la taille du foramen ovale ?

Enfin, un foramen ovale ne peut-il pas se perméabiliser uniquement dans certaines circonstances extrêmes (remontées « explosives », Valsalva intempestif à la remontée ou lors d'un effort...) et rester efficace dans des conditions normales.

Dans certains cas pathologiques, avec risque de récurrence d'embolies cérébrales à point de départ cave inférieur supérieur à 1,5%/an<sup>55</sup> par exemple, certains auteurs ont proposé une sanction chirurgicale de fermeture de ce foramen ; ces interventions ont été réalisées avec un taux de morbidité et de mortalité satisfaisants. Mais le risque est évidemment disproportionné s'il s'agit uniquement de permettre à quelqu'un de plonger, même pour un professionnel. Cependant WILMSHURST et col.<sup>56</sup> a décrit une technique d'obturation d'un FOP au moyen d'un « bouton » mis en place au moyen d'un cathétérisme cave, technique qu'il a appliqué à deux plongeurs professionnels, victimes d'un accident de décompression et qui ont pu ensuite reprendre leur activité.

---

<sup>a</sup> Monitorat Fédéral 2<sup>ème</sup> degré

<sup>b</sup> quel est réellement le pourcentage de plongées dites « techniques » dans l'ensemble des plongées de loisir réalisées en France ?

<sup>c</sup> Fédération Française d'Etudes et de Sports Sous-marins

Peut-on raisonnablement proposer comme WILSHURST<sup>56</sup> l'obturation, qu'elle soit chirurgicale ou par cathétérisme, d'un FOP ? JOHNSTON<sup>57</sup> estime qu'une étude plus approfondie entre le risque d'accident de décompression et l'importance du FOP est indispensable pour proposer cette technique aux plongeurs.

## **E. NÉCESSITÉ DE CONSENSUS**

Que d'interrogations !

Avec GERMONPRÉ et suivant les recommandations de la 2<sup>ème</sup> Conférence Européenne de Consensus de mai 1996<sup>58</sup>, nous pensons qu'il est important, voire indispensable d'établir des protocoles multicentriques, voire internationaux compte tenu du petit nombre réel d'accidents (environ 30 par an en Belgique<sup>32</sup>, 160 à 220 par an en France, entre 1991 et 1995<sup>a</sup>, dont environ 20 décès<sup>59</sup>) et de la relative difficulté d'homogénéiser les résultats des investigations ultrasonores. Avec ces protocoles, il est indispensable d'effectuer une classification de l'importance de la perméabilité des foramen ovale<sup>b-60</sup>, et de relier l'importance éventuelle du shunt D-G aux circonstances de l'accident de décompression et aux manifestations cliniques. En particulier, il est indispensable de séparer, compte tenu des données étiopathogéniques, les accidents de décompression médullaire, labyrinthiques et cérébraux vrais<sup>c</sup>.

---

<sup>a</sup> environ 250 accidents et une cinquantaine de décès en 1997 en France selon les informations télévisées (à rapprocher de 250 morts par an dans des accidents de chasse selon les mêmes sources)

<sup>b</sup> il n'est en effet pas impossible qu'on en exagère, et la taille, et l'importance hémodynamique

<sup>c</sup> Germonpré a en effet mis en évidence une corrélation significative entre la prévalence des accidents cérébraux de décompression et les foramen ovale perméables de grade 2, alors qu'il ne retrouve pas cette même corrélation avec les accidents de décompression médullaires.

## VII. CONCLUSION

Faut-il interdire la plongée aux porteurs de FOP ? ou bien, comme le propose Knauth<sup>23</sup>, leur offrir des tables de décompression adaptées ?

Nous nous permettons de citer textuellement Boussuges dans les conclusions de son article<sup>46</sup> car elles reflètent parfaitement l'opinion que nous nous sommes fait lors de cette étude : « *Dans l'accident neurologique de décompression, la perméabilité du foramen ovale pourrait favoriser le passage des bulles dans la circulation cérébrale et être responsable d'un accident vasculaire cérébral ischémique. L'échocardiographie transoesophagienne de contraste, technique plus sensible et plus spécifique que l'échographie transthoracique, couplée à l'imagerie du système nerveux central, devrait permettre de mieux évaluer la responsabilité de la perméabilité du foramen ovale dans la genèse de l'accident de décompression. C'est un ensemble d'arguments cliniques et paracliniques qui permettra de conseiller de façon objective le plongeur quant à son aptitude à reprendre la plongée après un accident. Dans notre observation, le respect des tables de plongée, la perméabilité du foramen ovale, l'existence de lésions cérébrales à l'IRM incitent à contre-indiquer la reprise de la plongée sous-marine* ».

Mais, en ce qui concerne la prévention des accidents et donc le dépistage des shunts D-G, l'utilisation du DTC nous paraît actuellement très intéressante, en raison de sa fiabilité, de son caractère très faiblement invasif et de sa meilleure tolérance que l'ETO.

Enfin, des études plus précises sur l'incidence du FOP à l'origine d'accidents neurologiques de décompression sont nécessaires pour aboutir à un consensus international, meilleur garant pour prévenir ce type d'accident.

## VIII. RÉFÉRENCES

- 
- <sup>1</sup> Bert P.  
La Pression Barométrique  
Masson Ed. 1878, réédition CNRS 1979
  - <sup>2</sup> Dussarat G.V., Dalger J., Galland F.M., Chateau J., Broussolles B.  
*Accident neurologique de plongée et foramen ovale perméable.*  
Med. Sub. Hyp., 1987, 6, n° 3 : 92-7
  - <sup>3</sup> Gronert G.A., Messick J.M., Cucchiara R.F., Michenfelder J.D.  
*Paradoxical air embolism from a patent foramen ovale.*  
Anesthesiology 1979, 50 : 348-9
  - <sup>4</sup> Fischler M., Vourc'h G., Dubourg O., Bourdarias J.P.  
*Patent foramen ovale and sitting position (letter).*  
Anesthesiology 1984, 60 : 83
  - <sup>5</sup> Yu A.S., Levy E.  
*Paradoxal cerebral air embolism from a hemodialysis catheter*  
Am. J. Kidney Dis. 1997, 23 :453-5
  - <sup>6</sup> Pell A.C.H., Hughes D., Keating J., Busuttill A., Sutherland G.R.  
*Fulminating fat embolism syndrome caused by paradoxal embolism through a patent foramen ovale*  
N. Engl. J. Med. 1993, 329 : 926-9
  - <sup>7</sup> Reul J., Weis J., Jung K., Wilmes K., Thron A.  
*Central nervous system lesions and cervical disc herniations in amateur divers.*  
Lancet, 1995,345 :1403-5
  - <sup>8</sup> Tuchmann-Duplessis H., Haegel P.  
Embryologie, Travaux pratiques, enseignement dirigé.  
Masson Ed.(Paris), 1979, 157 pages
  - <sup>9</sup> Larsen W.J.  
Embryologie Humaine.  
De Boek Université (Bruxelles), 1996, 479 pages, traduit de l'anglais par A. Dhem
  - <sup>10</sup> Adams F.H., Emmanouilides G.C., Riemenschneider T.A.  
Heart Diseases in Infants, Children, and Adolescents. Fourth Edition.  
Williams & Wilkins (Baltimore), 1989
  - <sup>11</sup> Hagen P.T., Scholz D.G., Edwards W.  
*Incidence and size of patent foramen ovale during the first 10 decades of life : an autopsy study of 965 normal hearts.*  
Mayo Clin. Proc. 1984, 59 :17-20
  - <sup>12</sup> Thompson T., Evans W.  
*Paradoxical embolism.*  
Q. J. Med. 1930, 23 : 135-50
  - <sup>13</sup> Jacopi F., Varani E., Tani F., Balducelli M., Ponzo A.M., Maresta A.  
*Presenza di forame ovale pervio in diverse cardiopatie : incidenza in 211 pazienti consecutivi studiati con eco transesofageo (Presence of patent foramen ovale in different heart diseases : incidence in 211 consecutive patients studied by transesophageal zchocardiography)*  
G. Ital. Cardiol. 1995, 25 : 1407-14 (abstract in Medline)
  - <sup>14</sup> Petty GW, Khandheria B.K., Chu C.P., Sicks J.D., Whisnant J.P.  
*Patent foramen ovale in patients with cerebral infarction. A transesophageal echocardiographic study.*  
Arch. Neurol. 1997, 54 : 819-22

- 
- <sup>15</sup> Strunk B.L., Cheitlin M.D., Stulbarg M.S., Schiller N.B.  
*Right-to-left interatrial shunting through a patent foramen ovale despite normal intracardiac pressures*  
Am. J. Cardiol. 60 : 413-5
- <sup>16</sup> Giry P.  
*Bases de physique*  
in Physiologie et Médecine de la Plongée, coordonnateur B. Broussolle Ellipses Ed. Paris 1992 pages 33-57
- <sup>17</sup> Giry P., Hyacinthe R., Masurel G.  
*Accidents de décompression : physiopathologie*  
in Physiologie et Médecine de la Plongée, coordonnateur B. Broussolle Ellipses Ed. Paris 1992 pages 353-363
- <sup>18</sup> Bonnin J.P., Grimaud C., Happey J.-C., Strub  
La plongée sous-marine sportive  
Masson Ed (Paris) 1992, 181 pages
- <sup>19</sup> Lévy B., Martineaud J.-P.  
*Circulation*  
in Physiologie humaine 2<sup>ème</sup> édition, sous la direction de H. Guénard, Editions Pradel (Paris) 1996
- <sup>20</sup> Blanc Ph.  
*Accidents neurologiques de décompression ; intérêt de l'échocardiographie transœsophagienne de contraste*  
Mémoire pour le Diplôme Interuniversitaire de Médecine Subaquatique et Hyperbare, Marseille 1993
- <sup>21</sup> Moon R.E, Camporesi E.M., and Kisslo J.A.  
*Patent foramen ovale and decompression sickness in divers.*  
Lancet 1989,i : 513-4
- <sup>22</sup> Wilmshurst P.T., Byrne J.C., and Webb-Peploe M.M.  
*Relation between interatrial shunts and decompression sickness in divers.*  
Lancet 1989,ii : 1302-6
- <sup>23</sup> Knauth M., Ries S., Pohimann S., Kerby T., Forsting M., Daffertshofer M., Hennerici M., Sartor K.  
*Cohort study of multiple brain lesions in sport divers : rôle of a patent foramen ovale.*  
Brit.Med.J. 1997, 314 :701-5
- <sup>24</sup> Love T., Fife C., Sutton T., Benoit D., Butler B.D.  
*Arterial gaz embolism following decompression with non evidence of a patent foramen ovale*  
Annual scientific meeting of Undersea and Hyperbaric Medical Society, 20-24 June 1995  
Palm Beach, Florida
- <sup>25</sup> Burke C.M., Safai C., Nelson D.P., Raffin T.A.  
*Pulmonary arteriovenous malformations : a critical update.*  
Am.Rev.Respir.Dis. 1986, 134 : 334-9
- <sup>26</sup> Whyte M.K.B., Hughes J.M.B., Jackson J.E., Peters A.M., Hempleman S.C., Moore D.P., Hazel A.Jones.  
*Cardiopulmonary response to exercise in patients with intrapulmonary vascular shunts.*  
J.Appl.Physio. 1993, 75 :321-8
- <sup>27</sup> Bonnin J.P., Grimaud C., Happey J.-C., Seyer J., Strub J.-M.  
Les accidents du milieu subaquatique et de la plongée libre  
Masson Ed. (Paris) 1993 164 pages
- <sup>28</sup> Boussuges A., Lafay V.  
*Changes in cardiac function during recreational diving*  
Arch. Mal Cœur Vaiss. 1997, 90 : 263-8 (abstract in Medline)
- <sup>29</sup> Dadez E., Cormier B.  
*Echographie doppler : principes physiques, examen normal.*  
Encycl. Med. Chir. (Elsevier, Paris) Cardiologie-Angéiologie, 11-005-A-10, 1996



- 
- <sup>30</sup> Cormier B., Dadez E.  
*Echographie transœsophagienne*.  
Encycl. Med. Chir. (Elsevier, Paris) Cardiologie-Angéiologie, 11-005-B-10, 1992
- <sup>31</sup> Papadopoulos G., Deppermann K.M., Schroder K., Voller H., Kuhli P., Eyrich K.  
*Intraoperative transoesophageal versus preoperative transthorakale Kontrast-Echokardiographie. Eine Methode zum Nachweis eines funktionell offenen Foramen ovale bei neurochirurgischen*  
Anesthesist, 1994, 43 : 582-6
- <sup>32</sup> Germonpré P., Dendale P., Unger P., Balestra C.  
*Patent foramen ovale and decompression sickness in sports divers.*  
J. Appl. Physiol. 1998, 84 : 1622-6
- <sup>33</sup> Kerut E.K., Truax W.D., Borreson T.E., Van Meter K.W., Given M.B., Giles T.D.  
*Detection of right to left shunts in decompression sickness in divers.*  
Am. J. Cardiol. 1997, 79 :377-8
- <sup>34</sup> Andresen H.  
*Transoesophageale Kontrastechokardiographie offenes Foramen ovale und Vorhofseptumaneurysma. Erfahrungen mit D-Galaktose-Suspension*  
Ultraschall Med. 1995, 16 : 275-8
- <sup>35</sup> Dubourg O., Haroche G., Terdjman M, Farcot J.C., Ferrier A., Gueret P., Delière Th., Rigaud M., Bourdarias J.P.  
*Perméabilité du foramen ovale dans l'embolie pulmonaire paradoxale. Détection par échocardiographie de contraste et test de provocation par la toux.*  
Presse Médicale 1983, 38 : 2371-4
- <sup>36</sup> Rafferty T.D.  
*Intraoperative transesophageal saline-contrast imaging of flow-patent foramen ovale.*  
Anesth. Analg. 1992, 75 : 475-80
- <sup>37</sup> Black S., Cucchiara R.F., Nishimura R.A., Michenfelder J.D.  
*Parameters affecting occurrence of paradoxal air embolism.*  
Anesthesiology 1989, 71 : 235-241
- <sup>38</sup> Stone D.A., Godard J., Corretti M.C., Kittner S.J., Sample C., Price T.R., Plotnick G.D.  
*Patent foramen ovale : association between the degree of shunt by contrast transoesophageal echocardiography and the risk of future ischemic neurologic events.*  
Am. Heart J. 1996, 131 :158-61
- <sup>39</sup> Schneider B., Zienkiewicz T., Jansen V., Hofmann T., Noltenius H., Meinertz T.  
*Diagnosis of patent foramen ovale by transoesophageal echocardiography and correlation with autopsy findings.*  
Am. J. Cardiol. 1996, 77 : 1202-9
- <sup>40</sup> Védrinne J.M., Duperret S., Gratadour P., Barthélémy C., Motin J.  
*Effets de la ventilation mécanique avec PEP sur le shunt intracardiaque droit-gauche par un foramen ovale perméable.*  
Ann. Fr. Réanim., 1995, 14 : 387-392
- <sup>41</sup> Zanette E.M., Mancini G., De Castro S., Solaro M., Cartoni D., Chiarotti F.  
*Patent foramen ovale and transcranial Doppler. Comparison of different procedures.*  
Stroke 1996, 27 : 2251-5
- <sup>42</sup> Horner S., Ni X.S., Weihs W., Herb S., Augustin M., Duft M., Niederkorn K.  
*Simultaneous bilateral contrast transcranial doppler monitoring in patients with intracardiac and intrapulmonary shunts.*  
J. Neurol. Sci. 1997, 150 : 49-57
- <sup>43</sup> Gates G., Orme H., Dore E.  
*Measurement cardiac shunting with technetium-labeled albumin aggregates*  
J. Nucl. Med. 1971, 12 : 746-9
- <sup>44</sup> Poulet G., Barincou R.  
Connaissance et technique de la plongée  
Denoël Ed. (Paris), 1993, 365 pages

- 
- 45 Pascoual S.  
*Fora quoi ?*  
Plongeurs International mai 1998, 8 : 66-7
- 46 Boussuges A., Blanc Ph., Habib G.  
*Accident neurologique de décompression : une nouvelle indication de l'échocardiographie transœsophagienne.*  
Presse Med. 1995, 24 : 853-4
- 47 Cross S.J., Evans S.A., Thomson L.F., Lee H.S., Jennings K.P., Shield T.G.  
*Safety of subaqua diving with a patent foramen ovale.*  
Brit. Med. J. 1992,304 : 481-2
- 48 Cross S., Jennings K., Thomson L.  
*Decompression sickness. Role of patent foramen ovale.*  
Brit. Med. J. 1994, 309 : 743-4
- 49 Florentin J.-L., Bonete D., Kossowski M., Bonne L., Cohat J.-P.  
*Accidents de décompression d'oreille interne paradoxaux : recherche d'un foramen ovale perméable.*  
JFORL 1998, 47 : 147-51
- 50 Chateau J., Hugon M., Méliet J.L., Théobald X., Claudot Y., Coquelin G., Wolkiewiez J.  
*Accidents de décompression : clinique et thérapeutique*  
in Physiologie et Médecine de la Plongée, coordonnateur B. Broussolle Ellipses Ed. Paris 1992 pages 369-409
- 51 Journal Officiel de la République Française  
Travaux en milieu hyperbare : mesures particulières de prévention  
Edition mise à jour le 4 Août 1994 puis le 2 mai 1996
- 52 Renon P., Lory D., Hughes J.J., Belliato R.  
*Pathologie O.R.L. des plongeurs*  
JFORL 1986, 35 : 223-9
- 53 Plante-Lonchamps G., Courty D.  
*Etude analytique et approche pathologique des baro traumatismes de l'oreille interne*  
Médecine Aéronautique et Spatiale, Médecine Subaquatique et Hyperbare, 1977, Tome XVI, 64 : 382-4
- 54 Boussuges A., Bergmann E., Codde M., Sainty J.M.  
Doppler transcrânien : intérêt dans la détection de shunt droit-gauche chez le plongeur sportif  
Presse Médicale 1998,27 : 914
- 55 Ruchat P., Bogouslavsky J., Hurni M., Jeanrenaud X., von Segesser L.K.  
*Systematic surgical closure of patent foramen ovale in selected patients with cerebrovascularevents due to paradoxal embolism. Early results of a preliminary study.*  
Eur. J. Cardiothorac. Surg. 1997, 11 : 824-7
- 56 Wilmshurst P., Walsh K., Morrison L.  
*Transcatheter occlusion of foramen ovale with a button device after neurological decompression illnessin profesional divers.*  
Lancet 1996, 348 : 752-3
- 57 Johnston R.P., Broome J.R., Hunt P.D., Bonton P.J.  
*Patent foramen ovale and decompression illness in divers (letter)*  
Lancet 1996, 348 : 1515
- 58 Deuxième Conférence Européenne de Consensus  
Traitement des accidents de décompression de la plongée de loisirs  
Marseille 9-11 Mai 1996
- 59 Grandjean B.  
*Epidémiologie des accidents de décompression*  
Actualité Sport et Médecine 1996, 50 : 30-6
- 60 Turner M.  
*Patent foramen ovale and decompression illness in divers (letter)*  
Lancet 1996, 348 : 1515

## **Shunt droit-gauche (Foramen Ovale Perméable ou shunt extra cardiaque) chez un pratiquant de la Plongée Subaquatique avec Scaphandre Diagnostic et conduite à tenir**

Travaux du Groupe de travail de la C.M.P.N. sur le shunt droit-gauche  
Marseille le 6 mai 2005  
Texte long

### **AVANT PROPOS**

Ces recommandations tenant compte des données scientifiques actuelles sont l'avis de la C.M.P.N. sur la conduite à tenir en cas de découverte d'un Foramen Ovale Perméable (F.O.P.) et plus généralement d'un shunt droit-gauche (D-G) chez un pratiquant de la plongée subaquatique avec scaphandre<sup>1</sup>. Elles ont pour objet de proposer une ligne de conduite pour les médecins confrontés à ce problème. En aucune façon, elles n'excluent la possibilité d'autres études scientifiques.

### **QUELLE MÉTHODE DE DIAGNOSTIC APPLIQUER ?**

#### **Choix de la technique**

Le diagnostic initial de présence d'un shunt D-G cardiaque ou extra cardiaque sera effectué au moyen d'un écho-doppler transcrânien (EDTC) ou d'un écho-doppler carotidien (EDC); des précisions diagnostiques peuvent être obtenues par la réalisation d'une échocardiographie transœsophagienne (ETO) ou une échocardiographie transthoracique (ETT) avec imagerie de 2ème harmonique.

L'EDTC et l'EDC ont une très bonne sensibilité dans la mise en évidence de la présence d'un shunt D-G. Leurs performances sont équivalentes et le choix de la technique dépend essentiellement de l'opérateur et de la disponibilité du matériel.

L'ETO reste la méthode de référence pour le diagnostic du F.O.P. Elle présente un potentiel iatrogène minime mais réel.

L'ETT, avec imagerie de 2ème harmonique, est aussi performante que l'ETO, mais permet des manœuvres de provocation par expiration contre pression (abusivement appelées Valsalva) plus prononcée et est donc plus sensible que l'ETO dans le dépistage du FOP.

---

<sup>1</sup> Ce groupe de travail était constitué par les Docteurs Éric BERGMANN, Bruno GRANDJEAN, Bruno LEMMENS et Michel LYCEN, médecins fédéraux, et avait invité comme experts les Docteur Jean Éric BLATTEAU (I.M.N.S.S.A) et Vincent LAFAY (C.H.U. Marseille).

## Choix du produit de contraste

3 types de produits sont couramment utilisés :

**Le galactose (ou ses dérivés) : par exemple Echovist® ou Levovist® :** ils sont performants mais onéreux mais ont pour inconvénient d'adhérer aux tubulures de la perfusion. Possibilités de sensations vertigineuses et de sensations douloureuses sur le trajet veineux.

**Les gélatines fluides modifiées : par exemple Plasmion® ou Gelofusine® :** elles sont plus performantes que le soluté salé à 0,9 % avec cependant la possibilité de réactions allergiques.

**Les cristalloïdes : soluté salé isotonique à 0.9 % :** à préconiser en cas d'antécédent allergique connu.

Le contraste est constitué par de l'air à 5 ou 10 % ; l'émulsion est réalisée par agitation (10 va-et-vient au minimum) et le produit final ne doit pas comporter de bulles macroscopiques.

## Position du patient

Le patient est le plus souvent en décubitus dorsal, ce qui est plus facile pour l'examineur, permettant une meilleure précision dans le positionnement de la sonde d'échographie. Certains examineurs préfèrent la position assise mais il semble qu'elle soit moins performante.

Une perfusion de soluté salé à 0,9 % est effectuée au moyen d'un cathéter court à aiguille interne d'un calibre d'au moins 18 G placé dans une veine proximale du membre supérieur (basilique ou céphalique) afin de permettre une injection très rapide du soluté de contraste. Le site d'injection doit être le plus près possible du cathéter.

## Réalisation de l'examen

Une première mesure sera effectuée sans manœuvre de provocation (en respiration spontanée normale).

Une deuxième mesure sera effectuée avec une manœuvre de provocation, même en cas de positivité de la première mesure<sup>2</sup>. Le patient effectue une expiration forcée contre une pression d'environ 45 hPa (45 cm H<sub>2</sub>O) pendant 10 secondes. L'injection du produit de contraste est effectuée très rapidement à la 5<sup>ème</sup> seconde de l'expiration forcée qui est encore maintenue pendant 5 secondes et est suivie d'une respiration normale. En cas de doute sur la perfection de la mesure, celle-ci sera recommencée éventuellement avec changement de position du patient (position assise en cas de décubitus dorsal initial).

## Quantification du résultat

Cette quantification sera réalisée au repos et après provocation.

---

<sup>2</sup> Il a en effet été noté une diminution, voire une disparition paradoxale du shunt lors des manœuvres de provocation.

Le comptage sera réalisé sur 20 secondes et le seuil significatif est de 5 hits en 20 secondes. Le résultat exprimé sera :

Shunt au repos

- \* Négatif
- \* Quelques hits
- \* Flux massif de hits (« tempête de neige »)

Shunt après provocation (pression mentionnée)

- \* Négatif
- \* Quelques hits
- \* Flux massif de hits (« tempête de neige »)

En cas de shunt avec flux massif observé à l'EDTC ou l'EC, une imagerie cardiaque complémentaire est conseillée pour la localisation et la quantification précise du shunt.

### Quel est l'opérateur ?

Cet examen est réalisé par tous les opérateurs rompus à la technique et avertis de ce protocole.

### QUAND ET QUI EXPLORER ?

#### En cas de survenue d'accident de décompression

Qui explorer ? Les accidents de décompression neurologiques :

- \* cérébraux
- \* cochléo-vestibulaires
- \* mixtes cérébro-médullaires
- \* de diagnostic topographique incertain mais présentant ou ayant présenté une symptomatologie objective.

Quand explorer ? Le plus précocement possible, au décours de la prise en charge, dès que la situation clinique est stabilisée, en fonction de la disponibilité du plateau technique.

#### En prévention d'accident de décompression

Dans l'état actuel des connaissances, il n'est pas justifié de pratiquer cette recherche de shunt D-G sur l'ensemble de la population des plongeurs.

La réalisation de cet examen à la demande insistante de l'intéressé est possible. Il s'agit alors d'un acte de médecine préventive actuellement non pris en charge par l'assurance maladie. Le patient doit être informé des risques de l'examen et de ses conséquences.

## PRÉSENCE DE SHUNT D-G : CONSÉQUENCES POUR LE PLONGEUR

### En cas d'accident de décompression

accident neurologique cérébral	contre indication définitive de la plongée subaquatique avec scaphandre
accidents cochléo-vestibulaires	dans l'état actuel de nos connaissances : contre indication définitive de la plongée subaquatique avec scaphandre
accident neurologique mixte cérébro-médullaire	contre indication définitive de la plongée subaquatique avec scaphandre
accident de diagnostic topographique incertain mais présentant une symptomatologie objective	en raison de l'absence de données suffisantes, des études complémentaires sont nécessaires ; dans l'attente des résultats de ces études, l'appréciation de la nécessité d'une contre indication est laissée à un médecin spécialisé (annexe 1 du règlement intérieur de la C.M.P.N.)

### Shunt découvert de façon fortuite et/ou en dehors des 4 cas cités ci dessus

Pour éviter tout risque, la seule solution est la cessation de la pratique de la plongée subaquatique avec scaphandre.

Si la motivation du plongeur est inébranlable, on lui recommande avec documentation écrite<sup>3</sup> de :

- \* réduire la production de bulles circulantes :
  - o ne pas réaliser de plongées nécessitant des paliers ; plonger uniquement dans la courbe de sécurité
  - o ne pas réaliser de plongées successives
  - o ne pas plonger au delà de 30 mètres
  - o éviter les efforts en plongée
  - o éviter les efforts musculaires pendant les 3 heures suivant l'émersion
  - o ne pas réaliser de plongées *ludion*
  - o réaliser une remontée lente (proche de 10 m/minute)
- \* ne pas modifier la pression intrathoracique
  - o ne pas réaliser de *Valsalva* intempestif ou forcé
  - o ne pas pratiquer d'apnées après une plongée scaphandre au cours de la même journée
  - o éviter les efforts en isométrie à glotte fermée (remontée du mouillage, portages intempestifs, remontée à bord avec le bloc sur le dos, efforts de toux...)
  - o éviter la plongée en cas de mal de mer avec vomissements.

<sup>3</sup> Texte en annexe de ce document

- ✕ contrôler les facteurs de risque
  - ne pas plonger fatigué, stressé...
  - avoir une bonne condition physique
  - avoir un entraînement progressif et régulier
  - se méfier de la surcharge pondérale, être encore plus vigilant au delà de 40 ans.

## **FERMETURE DU F.O.P.**

### **Indication de fermeture**

La CMPN précise que l'avis de la Haute Autorité de Santé (HAS) sur l'intérêt de la fermeture d'un FOP découvert lors du bilan étiologique d'un accident de décompression neurologique cérébral, mixte cérébro-médullaire, ou labyrinthique, est que cette fermeture n'ayant pas fait la preuve de son efficacité dans la prévention secondaire de ces accidents, le service attendu de cet acte n'est pas encore déterminé.

En conséquence, l'avis de l'HAS sur l'inscription de cet acte à la liste des actes prévus à l'article L.162-1-7 du code de la Sécurité Sociale est défavorable. (l'article L.162-1-7 prévoit que le remboursement d'un acte par l'assurance maladie est subordonné à son inscription sur une liste elle même subordonnée au respect d'indications thérapeutiques ou diagnostiques)

Madame, Mademoiselle, Monsieur,

Une échographie a été réalisée, soit à la suite d'un accident de plongée non imputable à la présence d'un shunt, soit dans le cadre d'un bilan sans rapport avec la pratique de la plongée subaquatique avec scaphandre. Elle a mis en évidence chez vous l'existence d'un shunt droit-gauche (Foramen Ovale Perméable ou shunt droit-gauche extra cardiaque).

Selon l'état actuel de nos connaissances, la présence de ce shunt majore significativement le risque d'accident de décompression cérébral ou cochléo-vestibulaire par rapport à la population générale.

En conséquence, la seule solution radicale pour éviter tout risque *est l'arrêt de la pratique de la plongée subaquatique avec scaphandre.*

Si votre choix est autre il faut vous mettre dans des conditions qui limitent la majoration du risque d'accident, c'est à dire :

- ✗ *réduire la production de bulles circulantes :*
  - plonger exclusivement dans la courbe de sécurité (aucune plongée avec palier imposé)
  - pas de plongée successive
  - profondeur maximale autorisée 30 mètres
  - limiter les efforts en plongée
  - éviter les efforts musculaires pendant les 3 heures suivant l'émersion
  - ne pas réaliser de plongées yo-yo
  - réaliser une remontée lente (inférieure à 10 m/minute)
- ✗ *limiter les variations brutales de la pression intrathoracique :*
  - éviter impérativement les manœuvres de Valsalva brutales ; privilégier en permanence les manœuvres d'équipression dites passives (rappel : ne jamais faire de manœuvre de Valsalva lors de la remontée)
  - ne pas pratiquer d'apnées dans un délai de 12 heures après une plongée scaphandre
  - éviter les efforts en respiration bloquée (remontée du mouillage, portages intempestifs, remontée à bord avec le bloc sur le dos, efforts de toux...)
  - éviter la plongée en cas de mal de mer avec risque de vomissement
- ✗ *limiter les facteurs de risque, et en particulier :*
  - ne pas plonger fatigué, stressé...
  - entretenir une bonne condition physique
  - avoir un entraînement progressif et régulier
  - se méfier de la surcharge pondérale
  - au delà de 40 ans les risques sont majorés